

DR. LARRY BROWN

L'Art de

L'ORTHODONTIE MODERNE




TABLE DES MATIÈRES

Chapitre 1 p 23

- L'appareil arc droit (AD) expliqué p 23
- Bracketing p 25
- Adaptation des bagues molaires p 38
- Autres auxiliaires de l'AD p 43

Chapitre 2 p 49

- Workshop N°1
Les procédures et techniques correctes pour :
 - Le bracketing p 49
 - L'adaptation des bagues molaires p 54
- Workshop N°2 p 55
 - Placement des arcs Nickel-titane thermo-actifs (TA NiTi): arcs utilisés pour le nivellement p 55
 - Placement des auxiliaires de l'AD p 56

Chapitre 3 p 59

- La théorie de l'orthodontie sur la croissance humaine et le développement oro-facial p 59
- Les phases de développement pendant la croissance p 59
- Le développement des problèmes orthodontiques: Les raisons des problèmes orthodontiques p 63
- Diagnostic I – La base de données
 - Les premières étapes dans le planning du traitement p 65
 - Céphalométrie pour l'AD : la radiographie et l'analyse céphalométriques p 66

Chapitre 4 p 73

- Workshop N°3
Céphalométries
 - Le tracé : les structures anatomiques, les plans horizontaux et les lignes verticales p 73
 - L'analyse céphalométrique pour l'AD p 75
 - Le tracé pas à pas p 82

Chapitre 5 p 85

- Diagnostic II – Classifications des malocclusions et des problèmes orthodontiques. p 85
 - Les différentes étapes du processus du diagnostic pour que rien n'y soit oublié p 85

Chapitre 6 p 87

- Diagnostic et plan de traitement basés sur l'esthétique faciale
 - Le plan du traitement orthodontique est calculé avec une conjugaison du *Diagnostic Esthétique* et la base de données scientifique p 87

Chapitre 7 p 93

- Diagnostic III – Problèmes particuliers dans le diagnostic
 - Extraction de dents ou Modification de la Croissance (MC) p 93
 - Modalités de traitement pour faire la MC p 93
 - Les directives pour formuler le plan de traitement pour différents âges : la dentition primaire, mixte, adolescente et adulte p 95

Chapitre 8 p 99

- Influences de la respiration et des troubles fonctionnels sur la croissance et le développement oro-facial p 99
- Exercices fonctionnelles pour faire une rééducation des dysfonctions du tissu mou et des dysfonctions squelettiques p 100

Chapitre 9 p 101

- Biomécaniques et Mécaniques Orthodontiques p 101
 - Biomécaniques nécessaires pour les traitements avec l'AD p 102
 - Mouvements divers des dents p 103
 - Forces mécaniques et leurs effets sur les systèmes biologiques p 103
 - Les arcs p 103
 - Ancrage : horizontal et vertical p 105
 - Forces pour rotations molaires p 108
 - Forces auxiliaires : ressorts NiTi et modules élastomériques p 109
 - Force extra-orale : traction cervicale, occipitale et combi p 111
 - Le NiTi Correcteur de CLII (NCC) : appareil fonctionnel fixe pour corriger des malocclusions de CLII. Parfois utilisé avec l'AD et/ou l'appareil transpalatin TA NiTi et/ou la force extra-orale occipitale p 113

Chapitre 10 p 115

- Forces élastiques orthodontiques
 - Forces élastiques pour les traitements avec l'arc droit p 115
 - Les principes des forces p 115
 - Biomécaniques et mécaniques des :
 - Forces CLI p 116
 - Modules de forces p 118
 - Forces CLII p 119
 - Forces CLIII p 121
 - Combinaisons d'élastiques pour situations et phases de traitement diverses
 - Élastiques intermaxillaires particuliers : de fermetures, d'engrainements, etc... p 124
 - Forces élastiques pour la correction des lignes médianes p 125

Chapitre 11 p 127

- Workshop N°4
L'arc de travail
 - Manipulation (torque, dé-torque, courbe accentuée) d'un arc 19x25 acier p 127
 - Placement des forces élastiques (élastiques intraoraux, ressorts NiTi de fermeture, chainettes) p 128

Chapitre 12 p 129

- Workshop N°5
Fabrication d'un arc d'ingression 16x22 Beta-Ti (Beta-Titanium)
 - Courbes de Tip-back pour ouvrir l'articulé par ingression des incisives et égression des dents postérieures p 129
- Appareils Comportementaux
 - Appareils anti-langue et anti-pousse p 131

Chapitre 13 p 133

- Workshop N°6
Fabrication d'un Arc Utilitaire 16x16 (AU) acier ou 16x22 Beta-Ti
 - Courbes Toe-in et Tip-back. Expansion de l'arc p 134
 - L'arc 17x25 NiTi RCS (Reverse Curve of Spee – courbe de Spee inversée) p 137

Chapitre 14 p 139

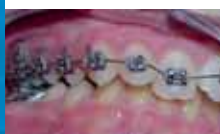- Workshop N°7
Les appareils transpalatins: Expandeur TA NiTi et Rotateur TA NiTi
 - Introduction et explication p 139
 - Protocole pour le placement de l'appareil Transpalatin TA NiTi p 140
 - Traitement de l'insuffisance Transversale Maxillaire en utilisant l'appareil Transpalatin TA NiTi conjugué à l'appareil Arc Droit p 140

Chapitre 15 p 147

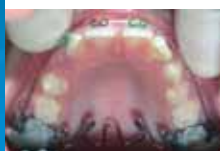- Cas cliniques: Le protocole du diagnostic et du plan de traitement, système Dr. Larry Brown

Chapitre 16 p 149

- Cas cliniques : CLII non-extraction, dentition mixte et adolescent.



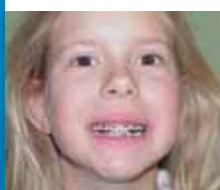1. Cas: J-P, garçon, 12,5 ans. CLII div II. PdT: utilisation des arcs RCS pour ouvrir la supraclusion profonde (deep bite) et des élastiques CLII asymétriques pour traiter la CLII asymétrique. p 149



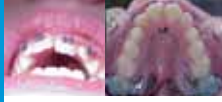2. Cas: E, jeune fille, 10,8 ans. PdT: utilisation du Rotateur NiTi et des arcs d'ingression 16x22 Beta-Ti et RCS NiTi pour corriger une malocclusion de CLII avec sourire gingival. La FEO occipitale et l'ATP (appareil transpalatin) utilisés pour l'ancrage postérieur vertical. p 161



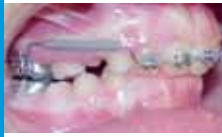3. Cas: Mi, jeune fille, âge dentaire 10,5, âge chronologique 11,5. PdT : L'appareil Transpalatin Expandeur est utilisé pour corriger une $\frac{3}{4}$ CLII, élargir le palais et pour distaliser les 1^{ères} molaires pour gagner 8mm d'espace. Pas d'utilisation d'élastiques. p 167



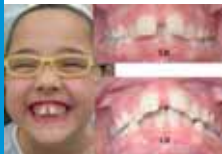4. Cas: Le, jeune fille, âge dentaire 11. PdT: Utilisation d'un Expandeur TA NiTi, d'un système de distalisation molaire intra-oral (un ressort-O comprimé par un lock-stop) et des élastiques de CLII pour corriger: une CLII div I dentaire avec tendance à une béance, un articulé croisé côté droit, une déviation des lignes médianes, et un manque d'espace important (13mm). Des élastiques deltas pour l'engrainement final. p 172



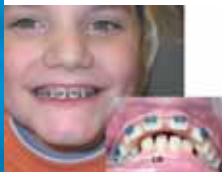5. Cas: Se, Jeune fille. Age dentaire 10 ans. CLII div I. OJ de 15mm. Béance antérieure. Manque d'espace mandibulaire de 10mm. Problèmes fonctionnels du tissu mou. PdT: Utilisation d'un Expandeur TA NiTi et des arcs comme : appareil fonctionnel fixe pour corriger une malocclusion importante CLII dentaire et squelettique. *p 191*



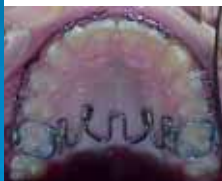6. Cas: Ke, jeune fille, 11.5 âge dentaire. CLII div II (entière). Mandibule rétrognathique, OB = 10mm, CdS profonde (4mm). PdT: Expansion de l'arcade maxillaire et rotation disto-vestibulaire des molaires avec un Rotateur TA NiTi et des arcs. Arcs d'ingression 16x22 Beta-Ti et 17x25 RCS NiTi utilisés pour ouvrir l'articulé profond et corriger le sourire gingival. La FEO occipitale et l'ATP (appareil transpalatin) utilisés pour l'ancrage postérieur vertical et pour la modification de la croissance maxillaire. Élastiques CLII asymétriques. Traitement d'une canine incluse. *p 199*



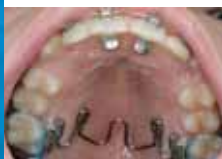7. Cas: Ki, Jeune fille, âge dentaire 10 ans. CLII div I importante, OJ = 15mm, OB = 8mm, troubles fonctionnels. PdT: Utilisation d'un Expandeur TA NiTi, des arcs d'ingression 16x22 Beta-Ti, et d'une FEO occipitale. *p 218*



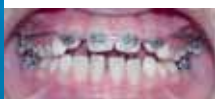8. Cas: Ls, garçon, âge dentaire 11. PdT: Utilisation d'un appareil transpalatin Rotateur TA NiTi, des arcs RCS NiTi et des élastiques de CLII asymétriques pour corriger une malocclusion CLII div I importante (OJ = 12mm, OB = 6mm), des dysfonctions squelettiques et des dysfonctions du tissu mou. *p 226*



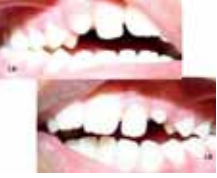9. Cas: Mn, garçon 13 ans, âge dentaire 11.5. CLII div II entière avec OB = 9mm et OJ = 5mm. CdS profonde. Sourire gingival. Excès vertical maxillaire. Schéma de croissance horizontal. PdT : Utilisation d'un Rotateur Transpalatin TA NiTi et des arcs d'ingression (pour ouvrir l'articulé et pour corriger le sourire gingival). FEO occipitale pour ralentir la croissance du maxillaire. *p 232*



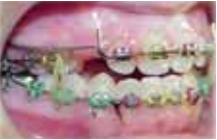10. 6 cas qui démontrent l'utilisation des « Bite Ramps » combinés avec l'appareil AD. Discussion à propos des soit disant « Systèmes passifs auto-ligaturants ». *p 238*



11. Cas: Ke, jeune fille, 10 ans. PdT: Utilisation d'un appareil transpalatin Rotateur TA NiTi, d'un AU 16x16 maxillaire ajusté avec « tip-backs inversés » et tie-backs/BBs (arc d'égression), d'un appareil fixe mandibulaire anti-langue, et des élastiques CLII et box antérieur pour traiter: CLII div I dentaire avec dents antérieures « flared », béance antérieure de 4mm, OJ de 5mm, et troubles fonctionnels (suction des doigts; dysfonction de la langue; respiration par la bouche; fermeture des lèvres incorrecte). *p 251*



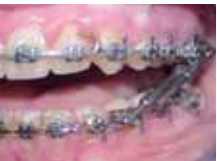12. Cas: Ma, adolescente 13 ans. CLII div I, béance antérieure = 4mm, OJ = 12mm. Dysfonctions des tissus mous: langue repose dans l'espace formé par la béance, lèvres et joues hyperactives. PdT: Utilisation de l'AD, élastiques CLII, et élastiques de fermeture box antérieur et deltas. Courbes de finitions «step-up, step-down». Quelques astuces pour le traitement des cas avec béance antérieure. *p 256*



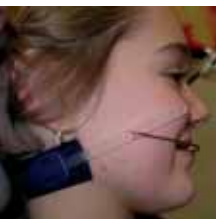13. Cas: Na, adolescente, 13 ans. PdT: Utilisation de FEO occipital, arc auxiliaire d'égression 16x22, appareil fixe mandibulaire anti-langue, et élastiques de fermeture pour traiter : CLII squelettique avec visage long, schéma de croissance vertical, béance antérieure (6mm) et postérieure, articulé croisé, et dysfonctions du tissu mou et de la langue. *p 265*



14. Cas: Pr, garçon, âge dentaire 11.5. CLII entière, OJ = 10, OB = 6mm, excès vertical maxillaire, visage long (APM = 46°), profil convexe, troubles fonctionnels. PdT: Utilisation du Rotateur TA NiTi, de la FEO occipitale, du «NiTi Correcteur de CLII», et des élastiques deltas d'engrainement. Traitement d'une canine incluse. *p 271*



15. Cas: Do, garçon, âge dentaire 12. CLII div I, OB = 6mm, OJ = 12mm. Profil convexe. Palais très étroit. Excès vertical maxillaire. Dysfonctions du tissu mou. PdT: Utilisation du Rotateur TA NiTi, de la FEO occipitale, du «NiTi Correcteur de CLII», et des élastiques deltas d'engrainement. *p 291*



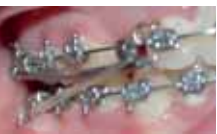16. 10 cas qui démontrent la distalisation des 1ères molaires maxillaires avant l'éruption des 2^{èmes} molaires *p 308*

Force extra-orale:

- FEO Cervicale et Combi. *p 308-326*

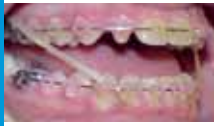Systèmes Intra-oraux:

- Joug Coulissant combiné avec élastiques CLII. *p 326*
- Divers appareils intra-oraux fixes fabriqués au laboratoire. *p 338*
- Distalisateur molaire intra-oral avec l'utilisation de mini vis pour donner ancrage antérieur contre les forces réactionnelles des ressort-O comprimés. *p 339*
- Ressorts-O NiTi de 300gr (014x037) comprimés par les lock-stops, distalisant les M1s. Élastiques CLII sont utilisés comme ancrage antérieur. *p 344*

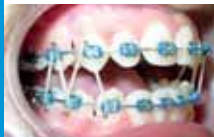

Chapitre 17 p 349

■ Cas: CLIII non-extraction: dentition mixte et adolescente.



1. Cas: JI, jeune fille, 11 ans. PdT: utilisation de l'appareil AD et des élastiques CLIII pour traiter une malocclusion CLIII dentaire et squelettique (Wits -3). p 349

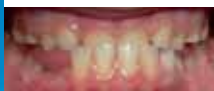

2. Cas: Mk, garçon, 13,3 ans, âge dentaire 11,5. CLIII avec articulé croisé unilatéral, glissement mandibulaire à droite, déviation des lignes médianes. PdT: Utilisation d'un arc maxillaire élargi, des ressorts-O, des élastiques CLII et des élastiques deltas d'engrènement pour obtenir une CLI. p 357



3. Cas: Jn, garçon, 13 ans. CLIII entière dentaire et squelettique et articulé croisé (antérieur et postérieur) dus au traitement précédent échoué. PdT: utilisation de l'appareil transpalatin Rotateur TA NiTi et des ELAS CLIII pour résoudre la malocclusion CLIII, sans extractions. Résolution du problème des incisives mandibulaires hyper-labialisées. Rebracketing pour les finitions de l'articulé. p 362

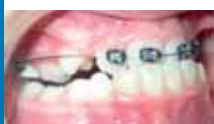4. **Workshop N° 8:** Fabrication d'un « arc d'expansion » pour décroiser un articulé croisé antérieur de CLIII. p 368



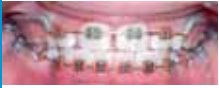5. Cas: Sr, garçon, âge dentaire 10,8. Glissement mandibulaire vers l'avant à cause d'interférences dentaires, donnant un Look CLIII. PdT: Utilisation d'un arc d'expansion 16x22 Beta-Ti dans un « set-up 2x4 » pour décroiser l'articulé croisé antérieur. p 369



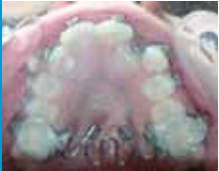6. Cas: Bt, adolescent, 14 ans, âge dentaire 12. CLIII dentaire et squelettique (Wits = -9), articulé croisé unilatéral. PdT: Il faut hyper-développer l'arcade maxillaire et réduire la proéminence de l'arcade mandibulaire. Utilisation d'un arc d'expansion, d'élastiques croisés, d'élastiques CLIII et de fermeture pour corriger : le glissement mandibulaire, l'articulé croisé antérieur et postérieur, la ligne médiane mandibulaire déviée, l'articulé de CLIII squelettique/dentaire, le problème du profil (lèvre supérieure plate, lèvre inférieure bombée). p 376



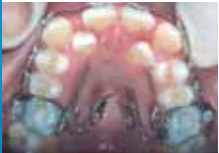7. Cas: Tm, garçon, âge dentaire 11 ans. Glissement mandibulaire avec articulé croisé postérieur bilatéral et antérieur. CLIII squelettique et dentaire. PdT : Exemple de l'utilisation de l'Expandeur TA NiTi en combinaison avec un arc d'expansion (arc 16x22 TA NiTi avec lock-stops) pour corriger la CLIII. p 387



8. Cas: Ad, jeune fille, âge dentaire 11 ans. CLIII dentaire et squelettique. Glissement mandibulaire. Troubles fonctionnels. Profil de CLIII: la lèvre inférieure et la mandibule sont positionnées trop en avant par rapport à la ligne SNV. PdT: Arc d'expansion maxillaire 16x22 Beta-Ti. Pour corriger l'articulé croisé antérieur : distalisation des dents antérieures mandibulaires d'une CLIII en CLI en utilisant les mécaniques de glissement, comme pour un cas d'extraction. *p 388*



9. Cas: Qn, garçon, 13 ans. CLIII dentaire et squelettique. PdT : L'appareil transpalatin Expandeur TA NiTi est utilisé parce que: Un gain d'espace important est nécessaire. Besoin de corriger: un glissement mandibulaire causant un articulé croisé important postérieur bilatéral et un articulé croisé antérieur (CLIII). Le palais est étroit et en forme de V. Molaires maxillaires en rotation méso-linguale. L'arcade maxillaire a besoin d'une stabilisation verticale. *p 392*



10. Cas: Ll, adolescente, 14 ans. PdT: Utilisation d'un Expandeur TA NiTi, arcs, ressorts-O, élastiques CLIII et obliques pour corriger : CLIII dentaire et squelettique (Wits = -9) avec articulé croisé postérieur bilatéral et articulé croisé antérieur (12 et 22 sont verrouillées côté lingual), encombrement important maxillaire, Look CLIII (mandibule prognathique, maxillaire rétrognathique et hypo-développé, lèvre supérieure concave). Inversement des brackets 12 et 22 de 180° pour appliquer un torque labial 8° aux racines et un torque lingual 8° aux couronnes. *p 395*

Chapitre 18 *p 401*

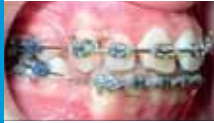- **Ancrage pendant la fermeture d'espace avec l'appareil AD**
 - Forces optimales pour déplacer les dents et protéger l'ancrage *p 401*
 - Différentes situations d'ancrage *p 401*
 - Méthodes pour contrôler l'ancrage *p 402*

Chapitre 19 *p 405*

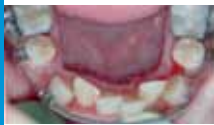- **Fermeture d'espaces et mouvement de dents en cas d'extraction**
 - Utilisation des mécaniques de glissement *p 405*
 - Attention particulière pendant la phase de nivellement *p 406*
 - Modules de force *p 407*
 - Trois situations d'ancrage postérieur et leurs variations : Moyen, Maximum, Minimum *p 407*
- **Fermeture d'espaces en situation de traitement sans extraction** *p 409*

Chapitre 20 p 411

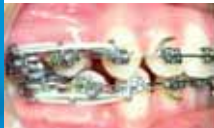■ Cas cliniques d'extractions, CLI et CLII: Diagnostic et fermeture d'espaces d'extractions.



1. Cas: Rf, garçon, 13 ans. PdT: Extraction de 4 prémolaires et utilisation des forces CLI (ressorts-F NiTi de 200gr) pour faire fermeture d'espace réciproque « en masse » (*ancrage moyen*) avec le but de traiter l'esthétique du visage: « dents trop en avant », profil convexe, APM élevé, Look BIPRO (Protrusion Bi-maxillaire, dento-alvéolaire). A cause de la protrusion, le patient ne peut fermer les lèvres de façon normale. p 411



2. Cas: *Ancrage maximum*. PdT: Avant le placement des brackets sur les incisives, pousser les canines distalement avec un ressort ouvert NiTi (010x030) comprimé entre les brackets des canines. Comme il n'y a pas de force attachée aux segments postérieurs, ils n'avancent pas : ancrage maximum. p 418



3. Cas: Aa, adolescente, 15 ans. CLI avec un problème de l'esthétique du visage : « dents trop en avant », profil convexe, APM élevé, Look BIPRO. PdT : Extraction de 4 prémolaires. Fermeture d'espace CLI, réciproque, en masse. Pendant le traitement, Il y a un changement du "système d'ancrage": *l'ancrage moyen devient ancrage maximum* (distalisation des canines d'abord). Rebracketing pour les finitions. p 422



4. Cas: Ge, adolescente, 14 ans. CLI, encombrement important, Look BIPRO, APM élevé, profil convexe, lèvres incompetentes. PdT: Extraction de 4 prémolaires et *ancrage quasi maximum*: rétraction «canines d'abord» avec forces CLI. Après distalisation des canines, le bloc incisif sera rétracté en CLI. p 430



5. Cas: jeune fille, 12,5 ans, âge dentaire 11,5. CLI dentaire et squelettique avec agénésie de 31 et 41. PdT: Fermeture d'espaces avec *ancrage minimum*: toutes les dents sont poussées/déplacées mésialement en utilisant des ressorts-O comprimés par des lock-stops, élastiques CLI et CLII, ressort-F NiTi de 200gr. p 438

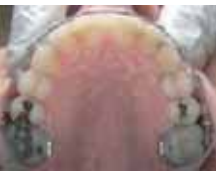
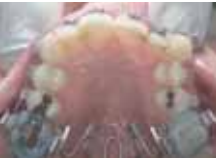
6. Cas: Mo, adulte. CLI avec encombrement. PdT: Extraction de 4 prémolaires et fermeture d'espace CLI réciproque. A cause de l'esthétique du visage *l'ancrage moyen est remplacé par l'ancrage minimum* : fermeture d'espace par 100% d'avancement des dents postérieures sans distalisation du segment antérieur. Élastiques d'engrainement. p 449

7. **Camouflage orthodontique et chirurgie maxilo-faciale** p 455
 - Camouflage CLII p 455
 - Camouflage CLIII p 457
 - Chirurgie combinée avec l'orthodontie, utilisant l'arc droit p 459



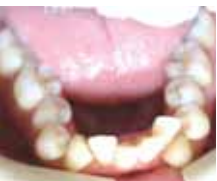8. Cas: Pa, adulte, 17.5 ans. CLII dentaire et squelettique. PdT : *Camouflage CLII, non-extraction*. Ce cas démontre, chez une adulte, les limites d'un traitement sans extraction d'une CLII dentaire et squelettique. Utilisation des *élastiques CLII courts*. p 462



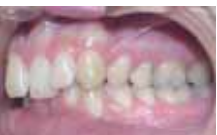9. Cas: Ae, adulte. CLII avec dents encombrées. PdT: Le but est de traiter la patiente non-extraction et d'obtenir une occlusion CLI stable avec amélioration du profil. Le Rotateur transpalatin sera utilisé pour distaliser les ières molaires 2 à 3mm plus proche d'une position CLI. Ainsi l'OJ pourra être corrigé avec des ELAS CLII et sans extractions. p 467



10. Cas: Pe, adulte. CLII div II. OB = 5mm. Profil de CLII. Wits = +6. PdT : *Camouflage CLII avec extraction de 14 et 24*. Utilisation d'arcs d'intrusion NiTi RCS pour ouvrir l'articulé et réduire le sourire gingival. Fermeture d'espaces avec ancrage moyen en utilisant forces CLI et CLII. Facettes en composite pour 12 et 22. Finitions avec rebracketing et utilisation d'un arc maxillaire de finition 19x25 NiTi avec 20° de torque additionnel au niveau incisives. p 470



11. Cas: Kt, adulte, CLII div I entière dentaire et squelettique (Wits +8). Protrusion maxillaire avec encombrement mandibulaire important (20mm). PdT: *Camouflage CLII avec extraction de 14, 24, 34 44*. Ancrage maximum. *Exemple et résolution d'un bracketing et des mécaniques imprécis*. p 481



12. Cas: Je, jeune adulte, 19 ans. CLII entière dentaire et squelettique (Wits = +9). OB = 8mm et OJ = 8mm. Profil CLII rétrognathique. Encombrement modéré. À la limite cas chirurgical. PdT: *Camouflage CLII avec extractions*. Utilisation d'arcs d'intrusion NiTi RCS pour ouvrir l'articulé et réduire le sourire gingival, d'un joug coulissant pour distalisation des molaires, et des élastiques CLII pour fermeture d'espace, correction des lignes médianes et ouverture final de l'articulé. Élastiques deltas pour l'engrainement. p 492



13. Cas: Ae, 18 ans. CLII (dentaire et squelettique) avec un Look BIPRO. PdT : Extraction de 3 prémolaires et 1 molaire pour traiter le problème esthétique du visage: dents trop en avant, profil convexe, APM élevé, Look BIPRO. Problème à résoudre: **ancrage modéré devient ancrage minimum**.
Mini vis pour augmenter l'ancrage, rebracketing et arc de finition 19x25 NiTi avec 20° torque additionnel. p 531

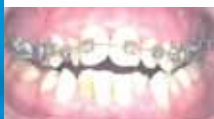

14. Cas: Le, adulte. CLII div I entière dentaire et squelettique (Wits = +6), OJ = 9mm, OB = 6mm, encombrement important. PdT: **Camouflage CLII avec extraction de 14 et 24**. Fermeture d'espace ancrage moyen, forces CLI réciproques en masse (ressort-F NiTi de 200gr) combinées avec élastiques CLII asymétriques. Facettes en composite pour 12 et 22. p 540

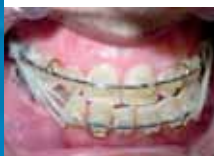

Chapitre 21 p 551

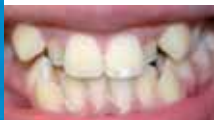- Cas cliniques d'extractions, CLIII: Diagnostic et fermeture d'espaces d'extractions.



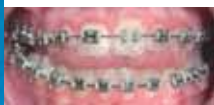1. Cas: Pl, adulte, 30 ans. CLIII entière dentaire et squelettique (Wits = -6). Articulé croisé antérieur et postérieur bilatéral. Béance antérieure, encombrement important, Look et profil de CLIII. PdT : **Camouflage CLIII, extraction de 44, 34**. Utilisation de l'appareil transpalatin Rotateur TA NiTi, arcs, ressorts-O. Fermeture d'espaces avec ressort-F de 200gr et élastiques intra-oraux. p 551



2. Cas: Wy, adulte, CLIII asymétrique, articulé croisé antérieur et postérieur, encombrement important, lignes médianes déviées. PdT : **Camouflage CLIII, extraction de 44**. Fermeture d'espace asymétrique/unilatérale en utilisant des forces élastiques CLIII et CLI pour faire distalisation en masse asymétrique du segment antérieur mandibulaire. Finitions par rebracketing et élastiques. p 560



3. Cas: Ne, adolescente, 14 ans. CLIII dentaire entière, articulé croisé bilatéral, encombrement important, schéma de croissance vertical mandibulaire, visage convexe et long, léger Look BIPRO. PdT : **Extraction de 4 prémolaires, ancrage maximum mandibulaire et ancrage moyen maxillaire**. Finitions : rebracketing et élastiques de fermeture. p 571



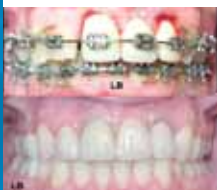4. Cas: Le, adolescente, 13 ans. CLIII entière dentaire et squelettique (Wits = -3.5), béance antérieure de 5 - 7mm, articulé croisé postérieur bilatéral et antérieur, respiration par la bouche avec lèvres ouvertes, mauvaise position de la langue, APM élevé, visage long. PdT: **CLIII camouflage, extraction de 36, 45**. Expansion avec arcs. Fermeture d'espace en masse du segment antérieur mandibulaire avec forces CLIII. Élastiques box antérieurs pour la fermeture finale de la béance. p 579

Chapitre 22 p 587

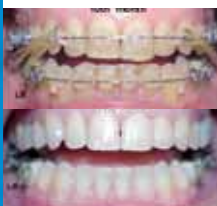- Traitement orthodontique et chirurgie maxillo-faciale combinés
 - Diagnostic et plan de traitement p 587
 - Orthodontie pré-chirurgicale p 591
 - Procédures chirurgicales p 597
- Analyse des 4 interventions chirurgicales les plus communes:
 - L'ostéotomie maxillaire de type Lefort I. p 587
 - L'ostéotomie sagittale bilatérale (OSB) du ramus. p 591
 - La corticotomie maxillaire du palet (expansion chirurgicale). p 596
 - La genioplastie. p 596

Chapitre 23 p 599

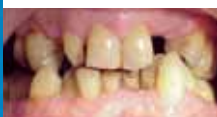- Les 3 cas suivants démontrent *l'utilisation de l'AD avant restaurations esthétiques et prothèses fixes*. Ils démontrent comment avec l'orthodontie la malocclusion est corrigée d'abord afin d'obtenir comme base une occlusion optimale sur laquelle les restaurations atteindront des niveaux esthétiques et prosthétiques supérieurs.



1. Cas: La, adulte, 45 ans. CLII div I entière, OJ = 9mm, OB = 5mm, articulé croisé (16 et 17), Cds profonde. PdT : *Traitement de camouflage CLII* avec extraction de 14 et 24 avant le traitement de dentisterie esthétique : blanchiment des dents et prothèse fixe de 12 à 22. p 599

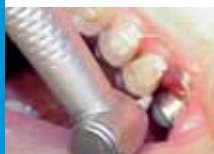

2. Cas: Ce, adulte, CLI squelettique, encombrement, molaires manquantes (36 & 46), molaires inclinées (37, 38, 47, 48), molaires hyper-égressées (16 & 26). PdT: améliorer le sourire et l'occlusion avec l'orthodontie. Après, faire des prothèses/restaurations fixes mandibulaires. Bracketing particulier pour améliorer le Sourire. Blanchiment des dents. p 605



3. Cas: Js, adulte. CLIII avec encombrement important, dents extrêmement usées et articulé effondré. PdT : Orthodontie avant restaurations permanentes. Ouvrir l'articulé avec composite, extraire 2 dents mandibulaires, redresser les dents avec l'appareil AD, et fermer les espaces. Après le traitement en orthodontie, restauration des deux arcades. p 614

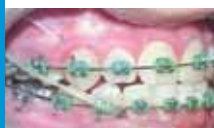Chapitre 24 p 619



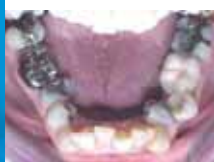■ Stripping et Slicing avec turbine (Air Rotor Slicing)

Ces méthodes sont utilisées pour gagner un peu d'espace dans différents segments ou quadrants dentaires pour diminuer l'encombrement, corriger une ligne médiane ou camoufler une petite CLII ou CLIII. On les utilise pour éviter des extractions dans les cas où le besoin d'espace est peu important.

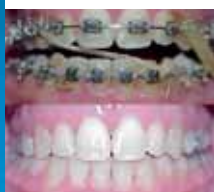■ Les 3 cas suivants démontrent le protocole de Stripping et Slicing p 622



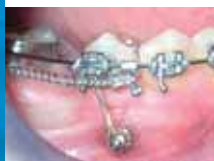1. Cas: Nk, garçon, 13,5 ans. Articulé croisé postérieur bilatéral. ½ CLIII dentaire avec encombrement. PdT: CLIII sera traitée avec slicing et élastiques CLIII. p 622



2. Cas: Re, adulte. CLII dentaire et squelettique (Wits +8). Encombrement important, CdS importante, incisives mandibulaires très égressées. Profil CLII avec rétrognathie mandibulaire. Patientte aimerait une « dentisterie esthétique » (facettes/couronnes en porcelaine). Conseillé de faire un traitement d'orthodontie complet avant les restaurations esthétiques pour avoir un meilleur résultat. PdT (un traitement compliqué) : Camouflage CLII, extractions de 34 et 45 pour soulager l'encombrement de 19mm. Nivellement de la CdS par ingression. Slicing unilatéral pour résoudre le problème de la ligne médiane maxillaire et de la CLII d'un côté. p 634

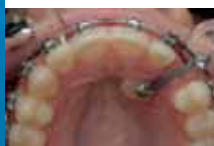

3. Cas: Ae, adulte. CLI squelettique. Encombrement important. Tendance à une béance. Articulé croisé (I2). Dents manquantes: 14, 24, 32. PdT : Utilisation de Slicing pour résoudre les problèmes causés par un traitement en orthodontie précédent échoué, pour redresser les dents encombrées et pour améliorer l'esthétique du sourire. Utilisation d'élastiques CLII unilatéraux combinés avec un élastique oblique pour résoudre l'articulé CLII asymétrique. p 647



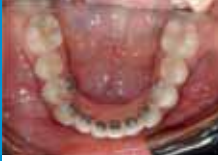Chapitre 25 p 661

- Mini vis : vue d'ensemble des mini vis utilisées comme ancrage provisoire.



Chapitre 26 p 679

- Dents incluses : vue d'ensemble des dents incluses (7 cas cliniques).



Chapitre 27 p 689

- **Système Lingual Simplifié** : Le traitement simplifié implique le redressement des dents encombrées des segments antérieurs (3 à 3 ou 4 à 4) sans modification de l'articulé postérieur. Utilisation de bracketing indirect.




Chapitre 28 p 695

- **Workshop 9**
 - L'utilisation des *courbes de finition* : 'Step-up, Step-down' et 'Step-in, Step-out' (steps = marches).
 - Avec les pinces de step, des courbes de 90° sont placées sur les arcs NiTi.

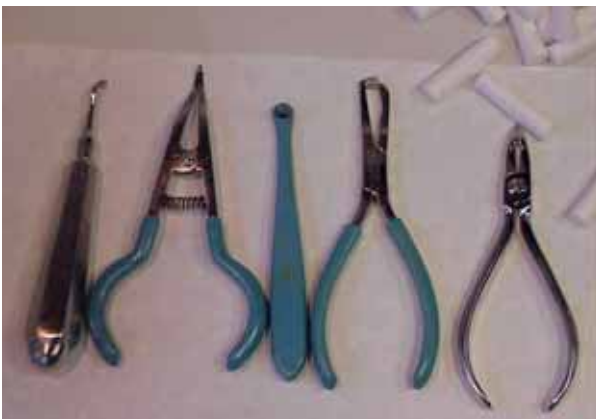

Chapitre 29 p 697

- Enlèvement des brackets et bagues, placement de fil de contention fixe, et placement de plaque de contention amovible Hawley.

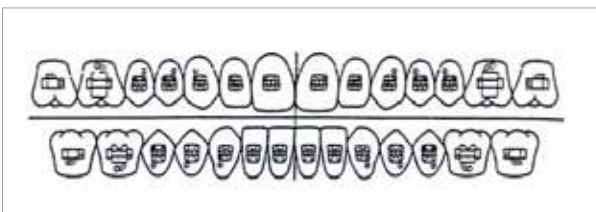


Etching. Composite et primer. Bombe à refroidir. Brackets sur organisateur. Moulages d'étude.



Bagues

1. Enfonce bagues gros manche
2. Pince pour séparateurs
3. Enfonce bagues plastique
4. Pince pour enlever les bagues
5. Pince de Weinghardt



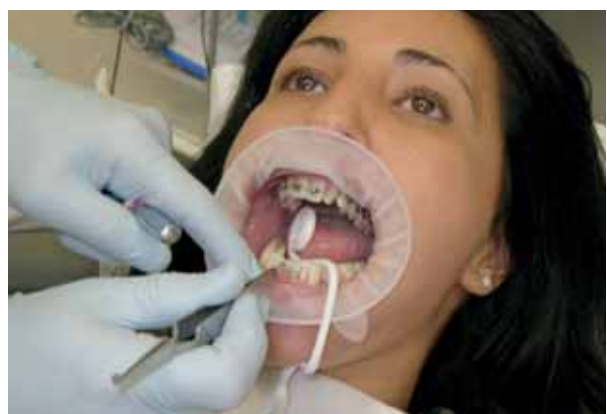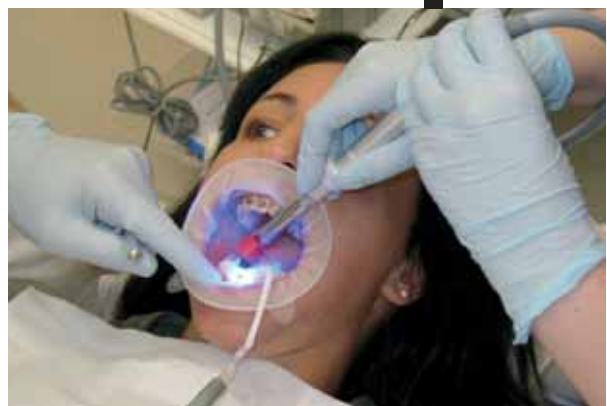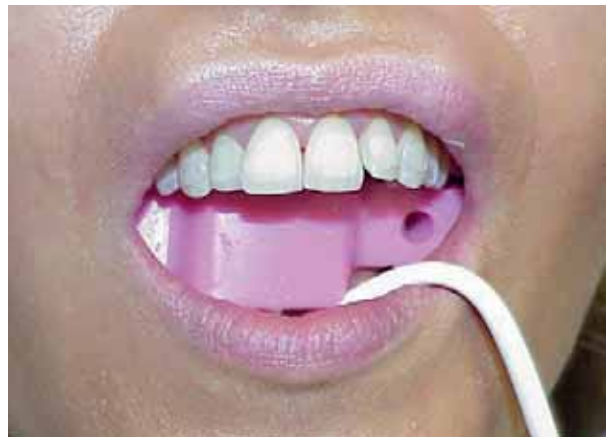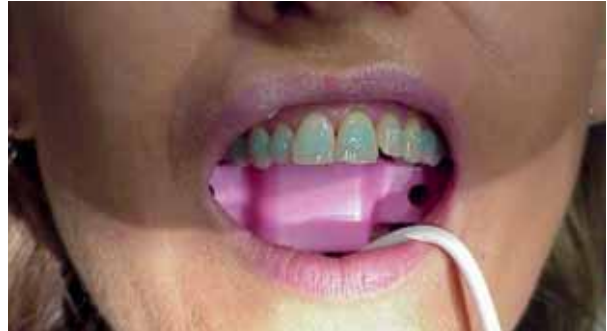Puisque la plupart des cas sont commencés pendant la période dentition mixte, on place les brackets que sur les 4 incisives et les bagues que sur 2 molaires de chaque arcade («un 2 par 4») dépendant de l'âge/développement du patient. Il est très important de placer les brackets des incisives sur le point LA. Quand les autres dents ont complètement percées, les brackets y sont placés en relation de la position des brackets sur les centrales.

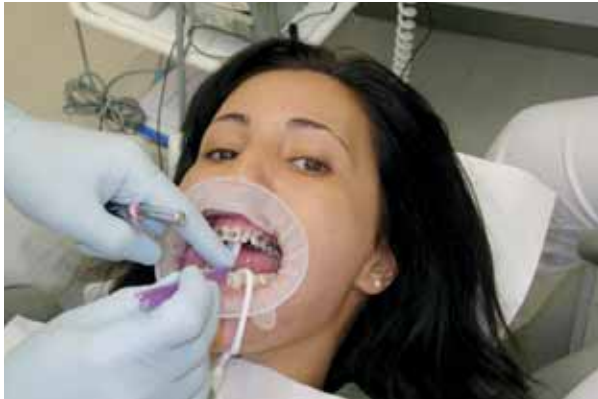LA PROCÉDURE

“L'etching avec 35° acide phosphorique”

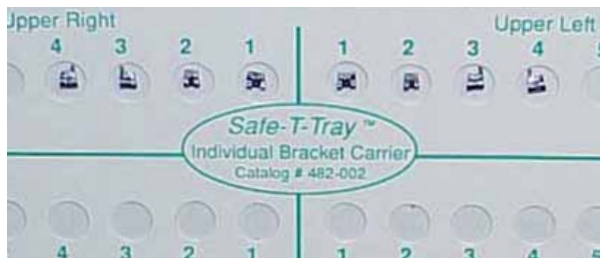Polir les dents puis faire l'etching pendant 30 à 60 secondes.

Rincer et isoler les dents.





Organiser les brackets qui seront utilisés sur l'organisateur collant. Les brackets de l'arcade maxillaire sont placés avec leur côté gingival positionné vers le haut. Les brackets de l'arcade mandibulaire sont placés avec leur côté gingival positionné vers le bas.

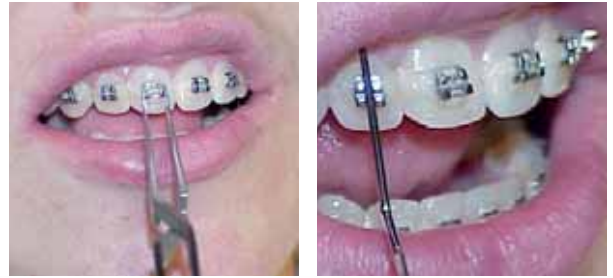
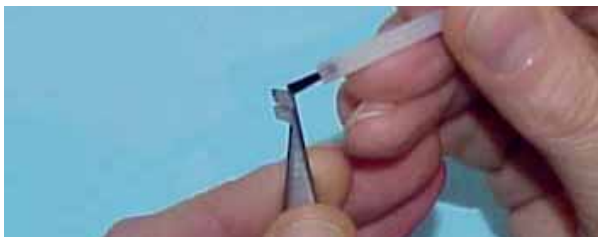

Précelle droite à bracket (Bracket Placing/Holding Tweezer)

Appuyer sur la partie inférieure de la manche pour saisir et relâcher le bracket.



Appuyer sur la partie supérieure de la manche pendant le placement du matériel de bonding. ▼



La ligne verticale encastrée sur le bracket doit être alignée sur le LACC et le centre du bracket doit être posé sur le point LA. Aligner le bracket avec un « instrument pour aligner les brackets ».

La jauge de hauteur (Bracket Positioner)

- Mesurer la couronne clinique pour déterminer sa hauteur.
- Avec l'aide d'une précelle (pince) à bracket, placer le bracket dans la zone du milieu de la couronne clinique. Les ailettes doivent se trouver à égale distance du LACC ou de la crête (comme une selle sur le dos d'un cheval).
- Ensuite, prendre la jauge pour trouver la hauteur désirée du bracket. L'instrument est utilisé pour les dents antérieures et pour les prémolaires.
- Il y a 4 mesures individuelles: 3,5, 4, 4,5 et 5mm.

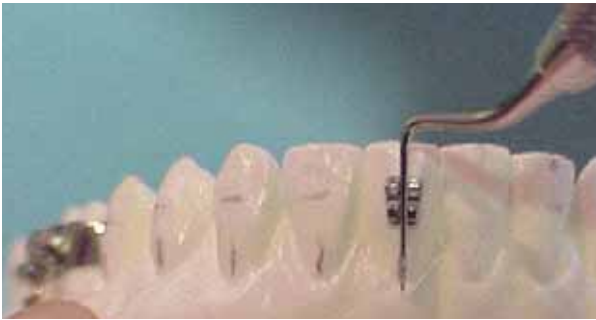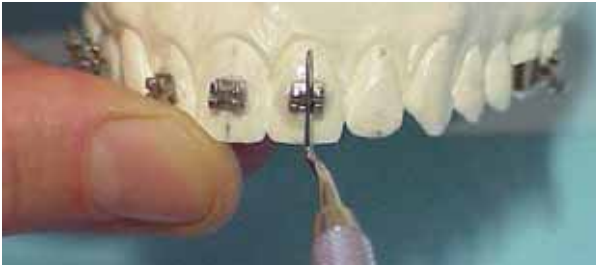Les mesures indiquées en mm se trouvent sur le manche de l'instrument. Si la hauteur de la couronne clinique est de 8mm, utiliser le côté de l'instrument où le 4mm est marqué.

- La lame de l'instrument est spécialement conçue pour se mettre parfaitement dans la gorge horizontale du bracket.



La partie pointue est placée sur le bord libre et le manche est tenu parallèlement au plan occlusal. La lame se met dans la gorge horizontale du bracket. Ainsi on détermine la hauteur du bracket sur la couronne. *Si le manche de la jauge n'est pas tenu parallèlement avec le plan occlusal il n'y aura pas une bonne relation entre la position des brackets sur les dents postérieures et celle des brackets sur les dents antérieures.*

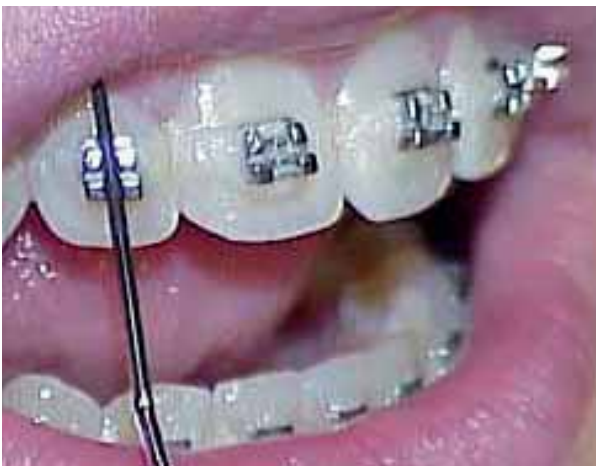



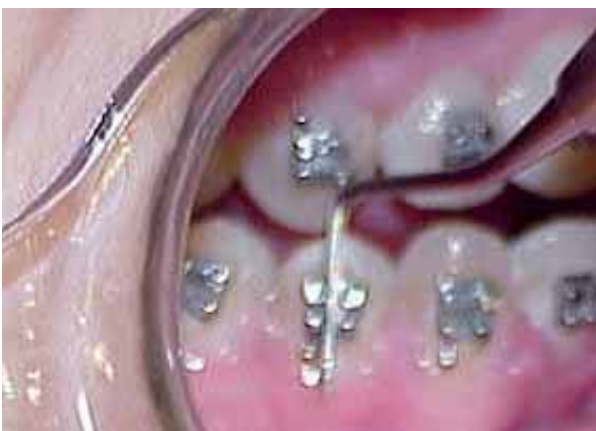- Après, le bracket est aligné sur le LACC avec un instrument pour aligner les brackets.

Une sonde parodontale utilisée pour aligner le bracket et comme jauge de hauteur. ♥

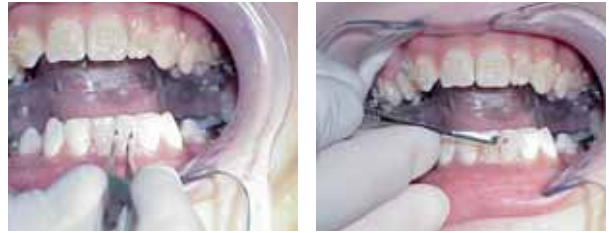
- Continuer avec les autres dents.



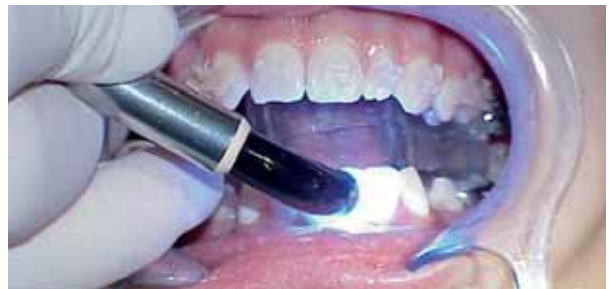Aligner les dents postérieures ♥



Un silane est appliqué avant le primer sur la surface « etchée » pour augmenter l'adhésion de la composite. ♥



Placement d'un bracket avec une composite photo-polymérisable pour orthodontie (sans mélange) avec une lampe à bonding. ♥

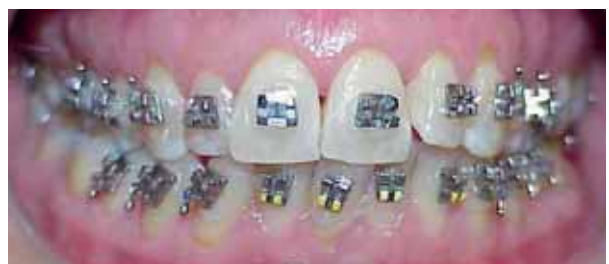
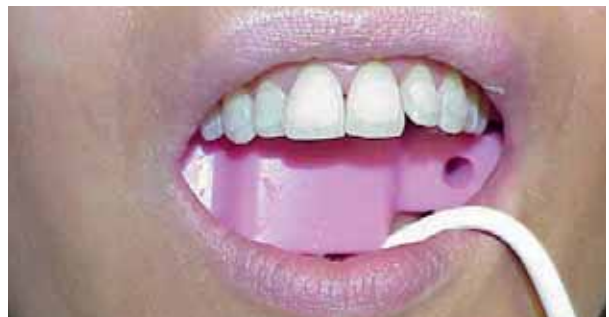
La Procédure (cont)

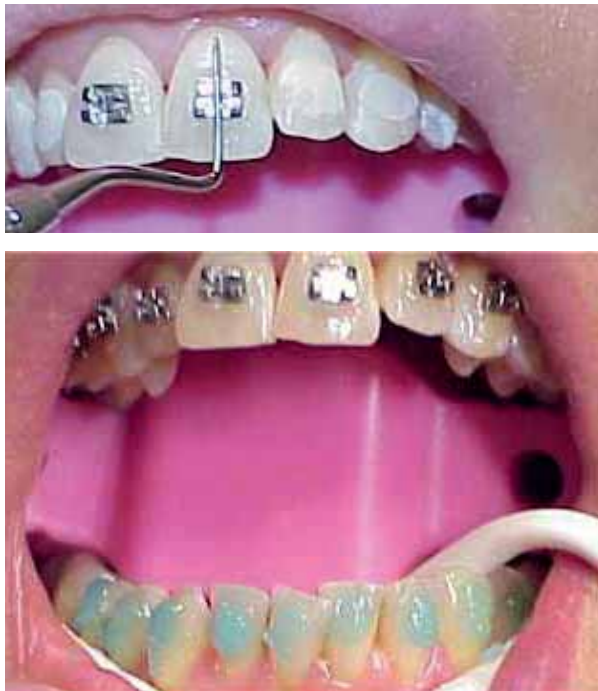Polir les dents puis faire l'Etching pendant 30 à 60 secondes. Rincer, sécher et isoler les dents.

Placer d'abord les brackets sur les 2 centrales maxillaires puis sur les 2 latérales en étant sûr qu'ils sont bien placés sur le point LA et le LACC.

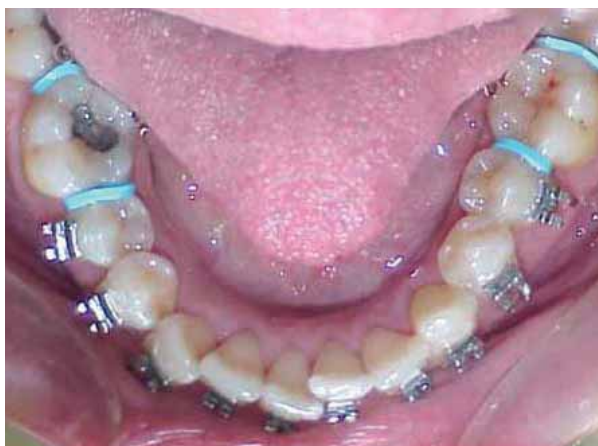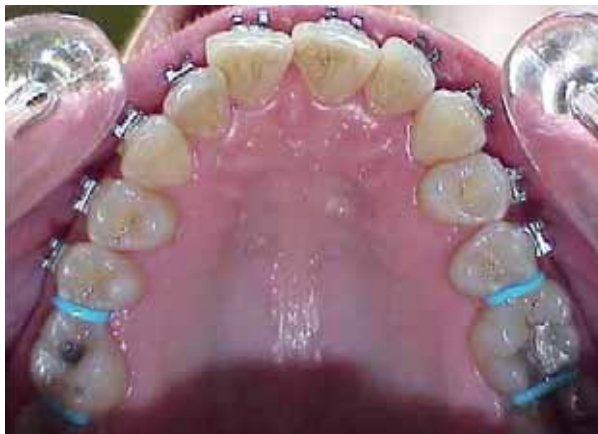Après, continuer d'un côté: la canine, puis la 1^{ère} prémolaire, enfin la 2^{ème} prémolaire. Leur position en hauteur est basée sur la hauteur du point LA de la centrale. Puis faire exactement la même chose du côté opposé. L'arcade mandibulaire est traitée de la même façon.



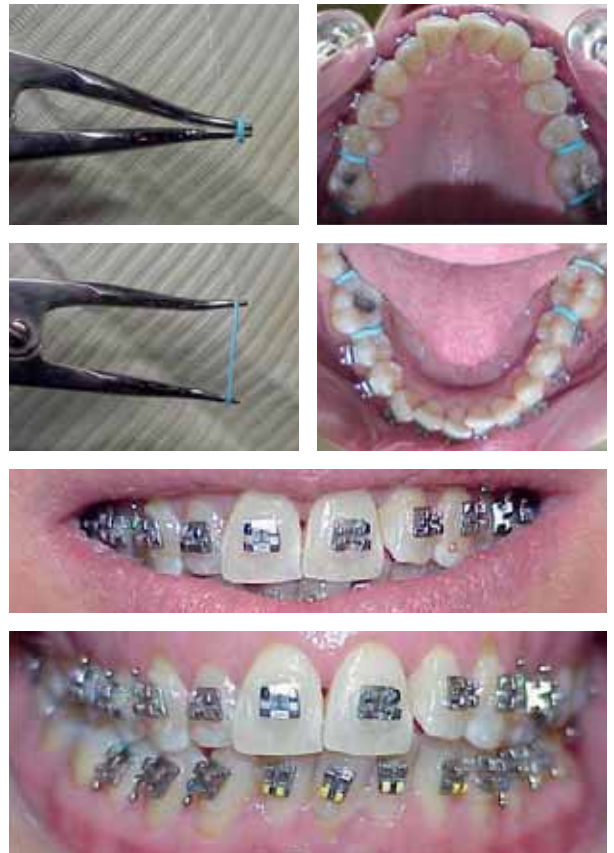Alignement d'un bracket sur le LACC



D'une vue occlusale (en utilisant un miroir), les ailettes des brackets doivent se trouver à égale distance du LACC ou de la crête (comme une selle sur le dos d'un cheval). Il faut s'imaginer que le LACC divise la gorge verticale en deux.

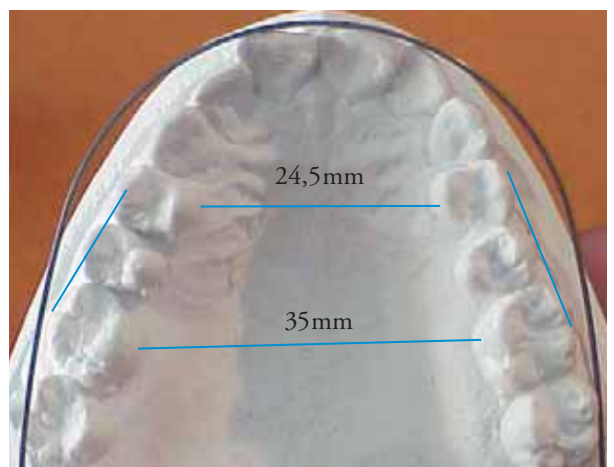


Pince pour séparateurs avec un séparateur élastomérique

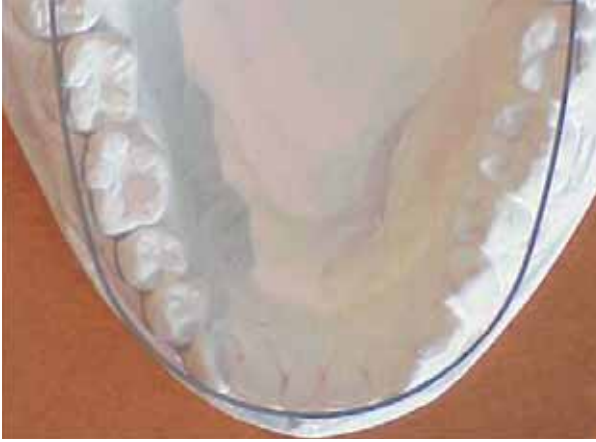

La forme des arcs est basée sur les études du Dr. Andrews et du Dr. Roth.

Les arcs maxillaires et mandibulaires sont harmonisés pour que l'arcade maxillaire puisse contenir l'arcade mandibulaire dans une occlusion finale de Super CLI.

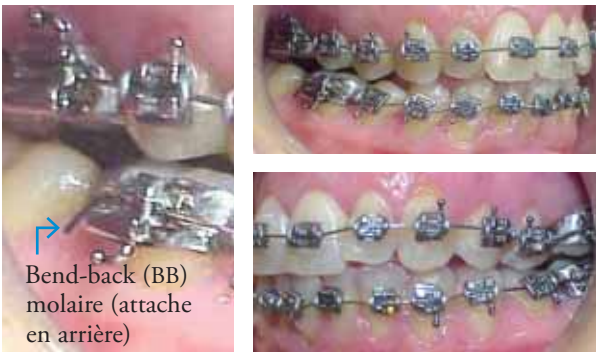
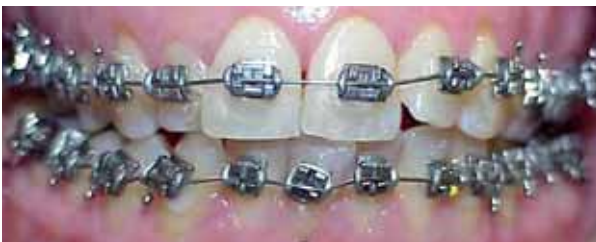
Si les arcades sont très larges, des arcs avec une forme plus large peuvent être employés ou des arcs qui peuvent être élargis (comme certains arcs NiTi ou des arcs en acier).




L'arc est inséré dans le tube molaire, puis placé dans les gorges des brackets pour après être lié en place avec des ligatures élastomériques ou métalliques.

Il faut être sûr de couper le bout distal de l'arc avec la pince pour couper distalement ("distal end cutter").



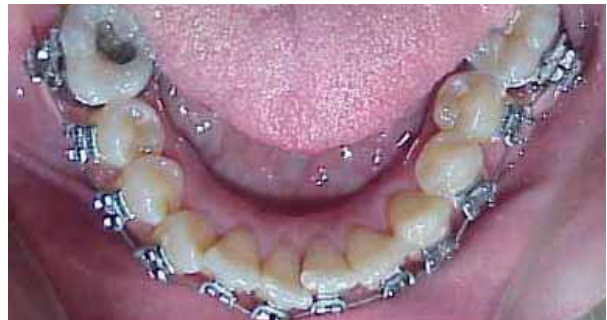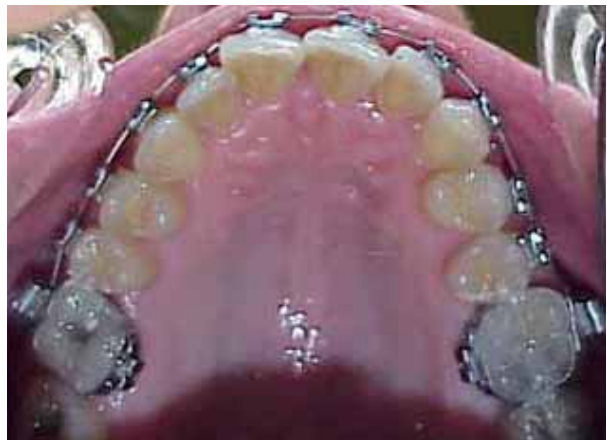Pince de Weingardt: est utilisée pour placer/enlever les arcs.



A gauche ci-dessous: **Pince à couper distalement** (the Distal-End Cutter pliers) : pour couper distalement des molaires, en bouche, les bouts des arcs.



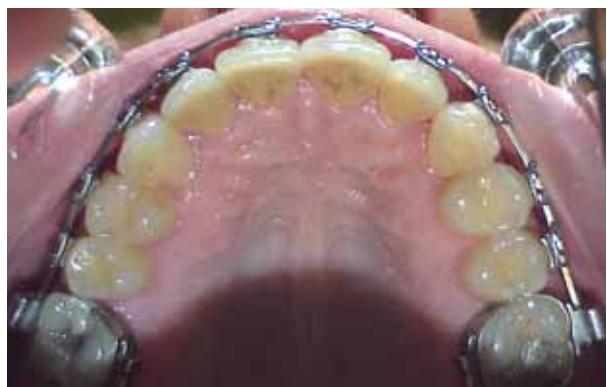Ci-dessous: des arcs **16 TA NiTi** (utilisés comme premiers arcs) qui viennent d'être ligaturés dans les gorges. ♥

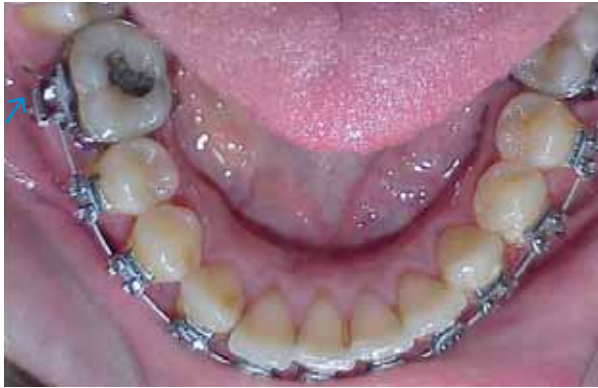

Après 3 mois de nivellement: ♥

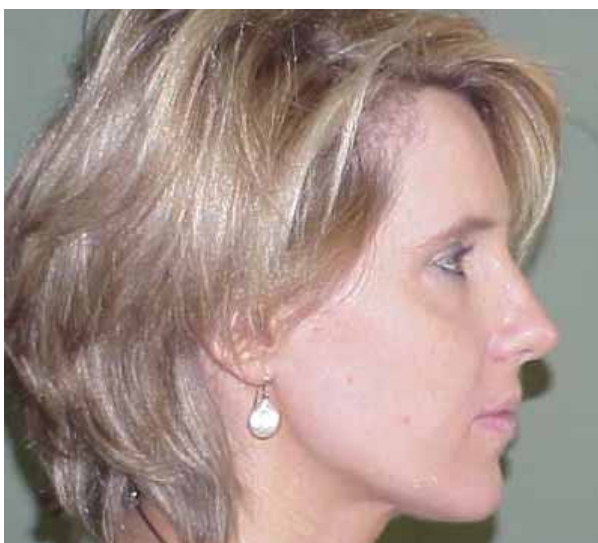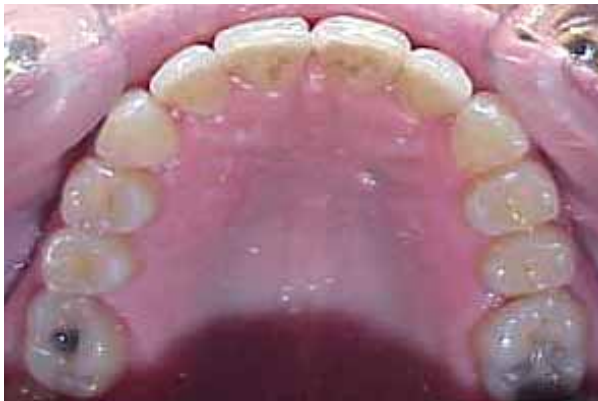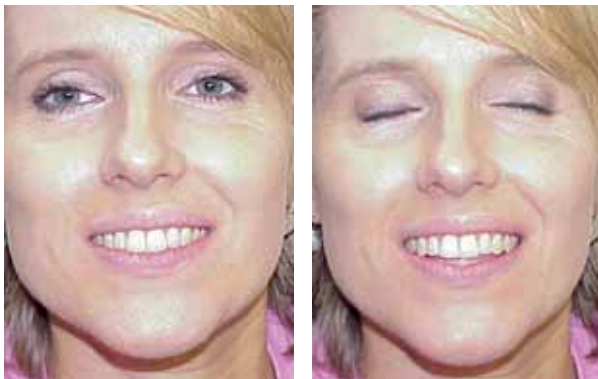MAX: N. 19x25 TA NiTi.

MAND: N. 20x20 TA NiTi avec BBs.





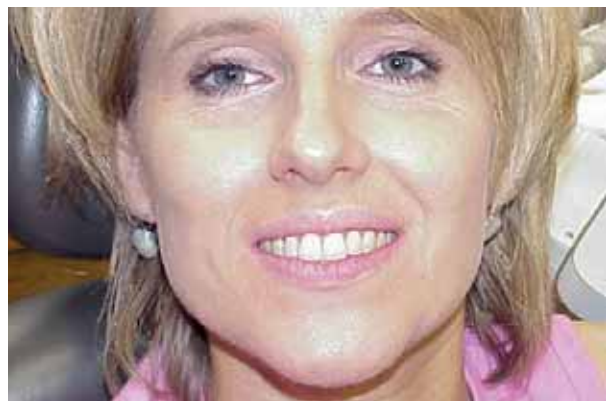Après 12 mois de traitement. ▼



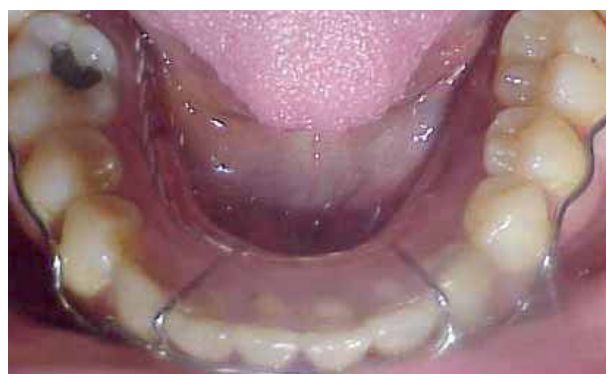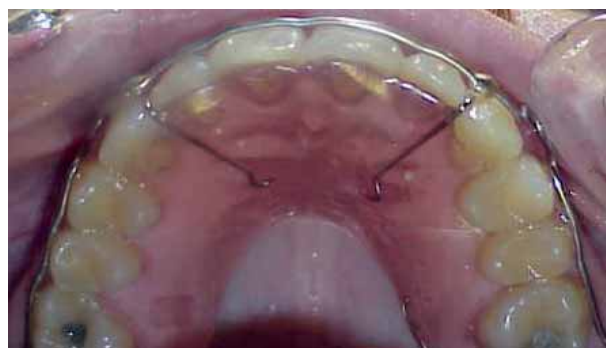Début



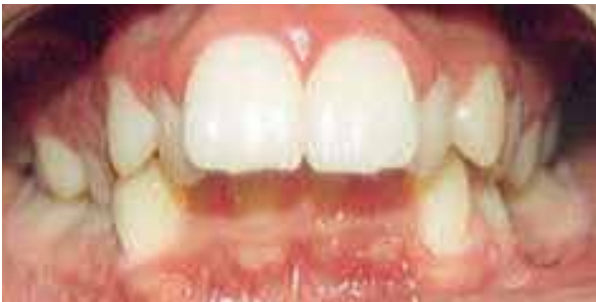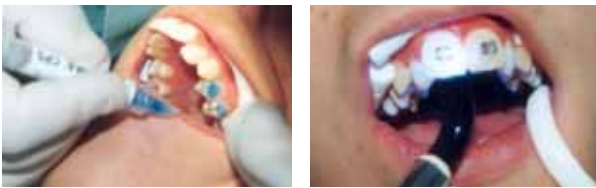
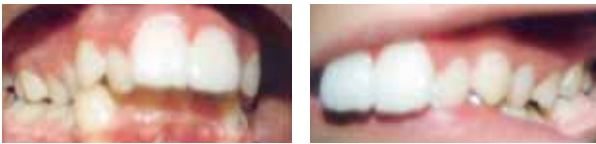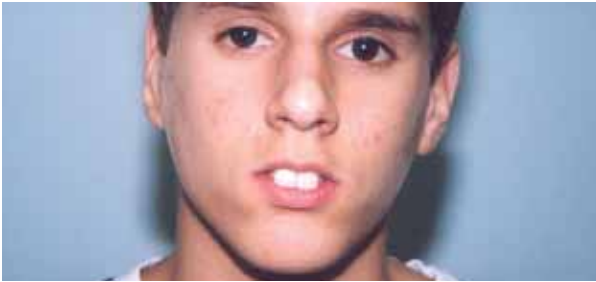Fin



Plaques de contention "Hawley Wrap-around"


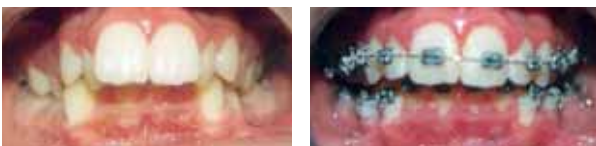


Exemple de nivellement ▼



Début ▼

Mois 4 ▼

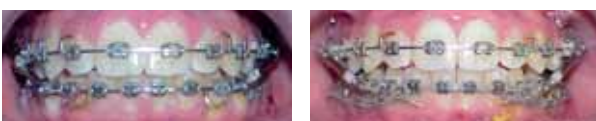



mois 6 ▲

mois 7 ▲

mois 9 ▼

mois 10 ▼

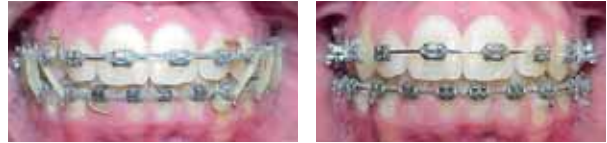
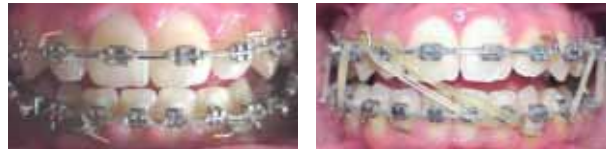
mois 13 ▲

mois 15 ▲

mois 17 ▼

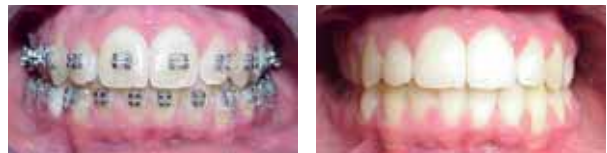mois 19 ▼



mois 20 ▲

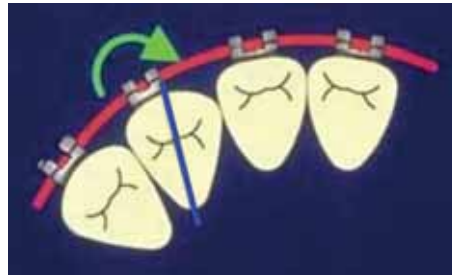
mois 21 ▲

mois 21.5 ▼ ▾

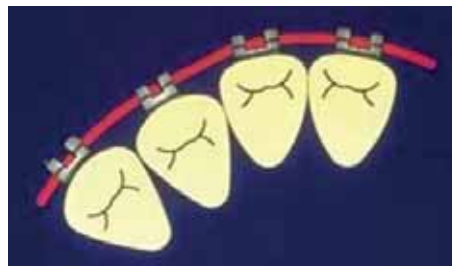

ERREURS COMMUNES DE BRACKETING

Bracket placé sur un axe incorrect: il faut rebracketer correctement.

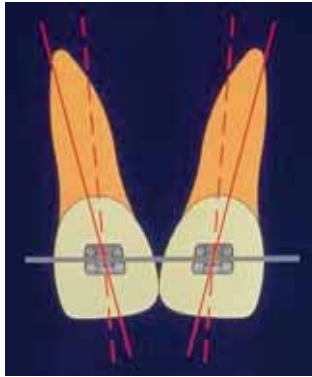
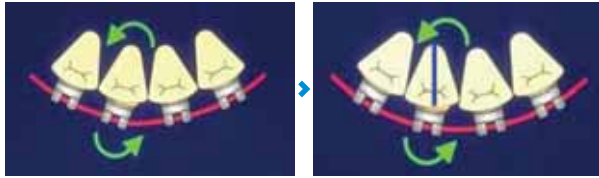


Incorrect: il y a une rotation de la dent. ▲

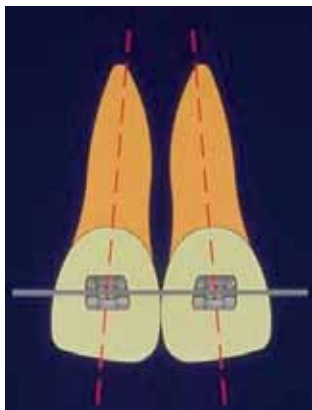


Correct ▲

Il est important de s'assurer que la base du bracket épouse la surface vestibulaire et qu'il n'y a pas d'excès de composite sous la base du bracket: a un effet sur le « in-out » ou pourrait contribuer à une rotation de la dent vers la mésiale ou la distale, vu à partir de la face occlusale. Utiliser un instrument pour appuyer sur le bracket et ainsi extruder l'excès de composite. ▼

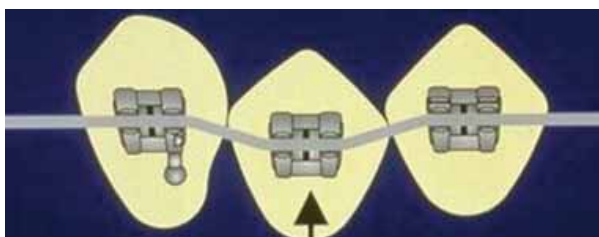



Brackets placés sur un axe incorrect: les dents s'inclinent et prennent trop d'espace. ♡ ♡

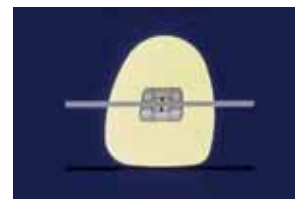
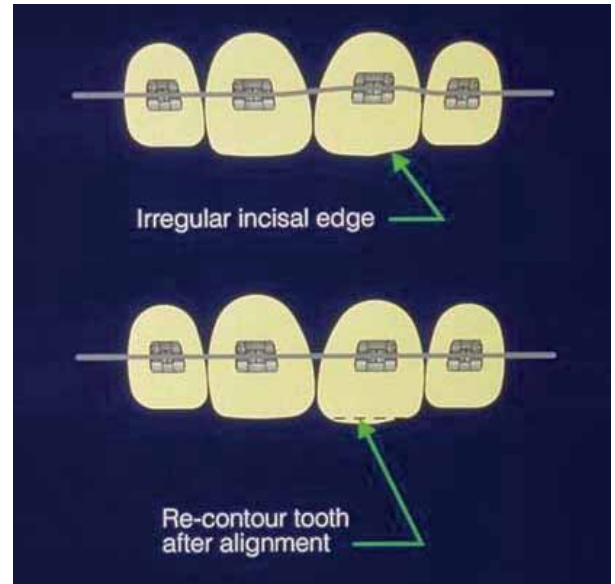


Bracket placé trop occlusalement sur la 1^{ère} prémolaire. Après nivellement, elle est trop "courte" par rapport aux autres dents.

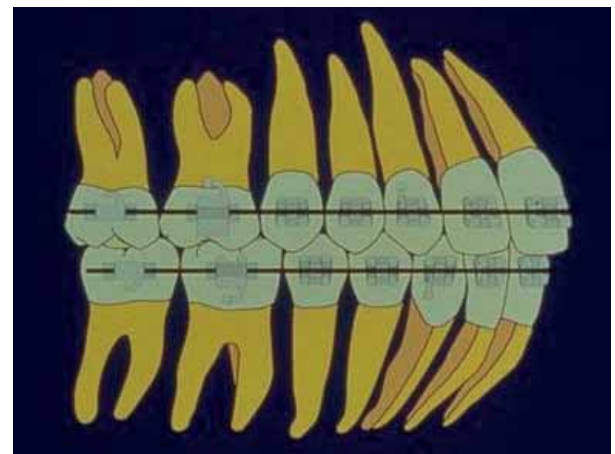
Il faut la rebracketer à la hauteur correcte et nivelier. ♡



Une dent légèrement fracturée au bord incisif peut être bracketée plus gingivalemment. Ainsi elle sera légèrement égressée par rapport aux autres dents. Après nivellement elle sera plus « longue » et pourra être refaçonée. Pourtant, ne pas oublier que la gencive descendra avec la dent.



A la fin de traitement : prendre une radiographie panoramique pour contrôler que les racines sont parallèles les unes aux autres. Si non, il faut re-bracketer les dents avec racines non alignées, puis nivelier. ♡



Pour les exercices de Bracketing sur Typodont: Voir Workshop 1 dans le chapitre suivant.

Plans Horizontaux :	
Plan SN	Plan du S à N. Utiliser comme la base du crâne et « Ligne Horizontale »
PF (Plan Francfort)	Plan du Po à O.
PP (Plan Palatin)	Plan du ENA à ENP. Son inclinaison par rapport au PM indique la position maxillaire dans le sens vertical.
PO (Plan Occlusal)	Plan de l'occlusion. Une ligne qui joint le bout de la cuspide MB de la 1 ^{re} molaire supérieure et la division (en 2) de la supraclusion (ou béance) des incisives.
PM (Plan Mandibulaire)	Plan du Go à Gn.

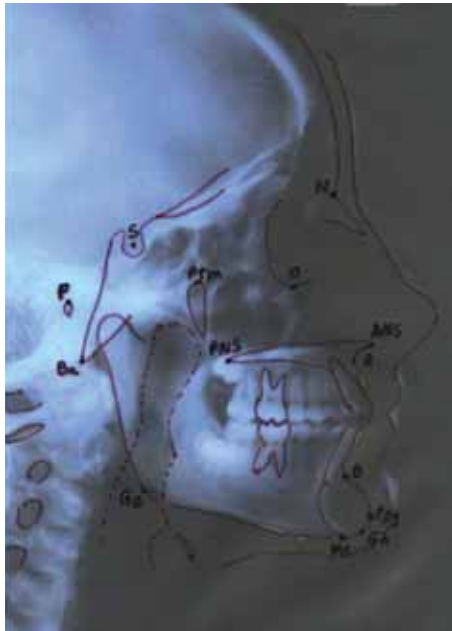
Lignes et Plans Verticaux:	
N-A	Ligne verticale du N à A. La ligne permet d'apprécier la relation du maxillaire au crâne.
N-B	Ligne verticale du N à B. La ligne permet d'apprécier la relation de la mandibule au crâne.
AO à BO (WITS)	Une ligne à 90° du A au plan occlusal ; une ligne à 90° du B au plan occlusal. La différence en mm entre A et B détermine la relation squelettique de la mandibule au maxillaire.
Ligne +I (MxI) : Incisive centrale maxillaire	L'axe de l'incisive centrale supérieure. L'axe passe par la pointe de l'apex de la racine et le bord libre de la couronne. Cette ligne sert de référence pour décrire la position des incisives supérieures par rapport au maxillaire.
Ligne -I (Mdi) : incisive centrale mandibulaire	L'axe de l'incisive centrale inférieure. L'axe passe par la pointe de l'apex de la racine et le bord libre de la couronne. Cette ligne sert de référence pour décrire la position des incisives inférieures par rapport à la mandibule.
La hauteur faciale supérieure par rapport à la hauteur faciale inférieure	
Na-ENA	La hauteur faciale supérieure. Adulte 45% à 50% (de la hauteur totale) ; enfant 50%.
ENA-Me	La hauteur faciale inférieure. Adulte 55% à 50% ; enfant 50%.

Lignes et Plans Verticaux:	
A-Pog	La ligne dento-maxillaire sert de référence pour décrire la position des dents par rapport aux mâchoires.
Axe-Y	Une ligne du S à Gn. L'angle SN à S-Gn donne la position mandibulaire dans l'espace tridimensionnel. 64° est la norme.
Ligne SNV	Ligne verticale et perpendiculaire au Sub-nasale Ligne d'esthétique qui témoigne de l'harmonie relative des lèvres supérieures et inférieures par rapport au nez et au menton.

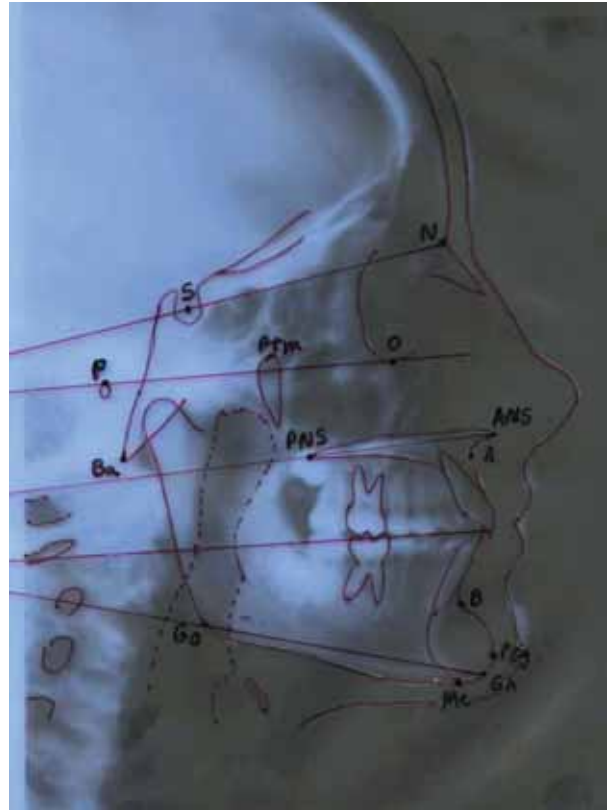
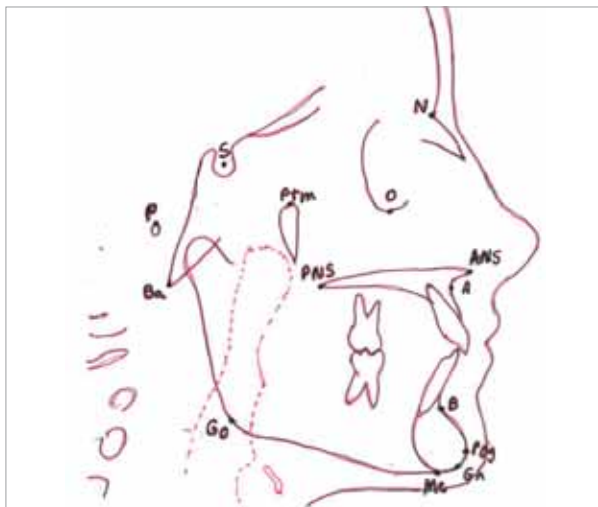
Angles et mesures idéaux pour l'analyse de Steiner (modifié)	
	Idéal
SNA	82°
SNB	80°
ANB	2°
+I à NA	22°
-I (Mdi) à NB	25°
+I (MxI) à NA en mm	4mm
-I (Mdi) à NB en mm	4mm
+I (MxI) à -I (Mdi)	131°
-I (Mdi) à A-pog (ligne)	Idéal = +1 à +2mm
NB à Pog en mm	Idéal = +2 à +4mm
GoGN à SN	32°
Axe-Y (Y Axis)	64°
Na-ENA	La hauteur faciale supérieure en mm. Adulte 45% à 50% (de la hauteur totale) ; enfant 50%.
ENA-Me	La hauteur faciale inférieure en mm. Adulte 55% à 50% ; enfant 50%.
SNV	Sub-Nasal Vertical. Ligne esthétique pour la position des lèvres. (voir le chapitre Diagnostic Esthétique).

Analyse WITS	
AO à BO enmm	Indication de la base squelettique du patient. Une ligne à 90° du A au plan occlusal; une ligne à 90° du B au plan occlusal. La différence entre AO et BO détermine la relation squelettique de la mandibule au maxillaire. Un chiffre « 0 » est idéal (CLI squelettique). Si point A est antérieur à point B : squelettiquement on a une CLII et le chiffre est « positif ». Si point B est antérieur à point A : squelettiquement on a une CLIII et le chiffre est « négatif ».

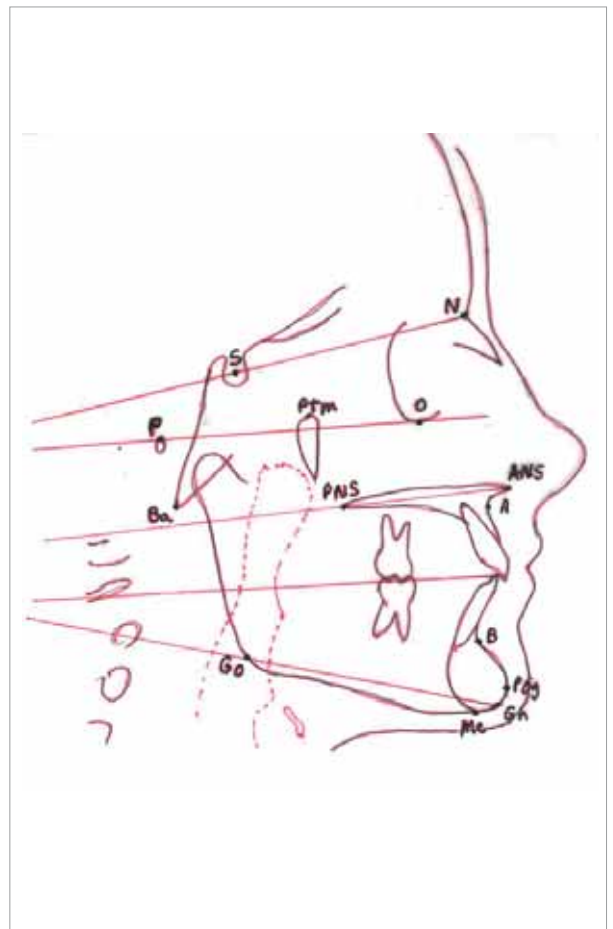
TRACÉ ET ANALYSE CÉPHALOMÉTRIQUE

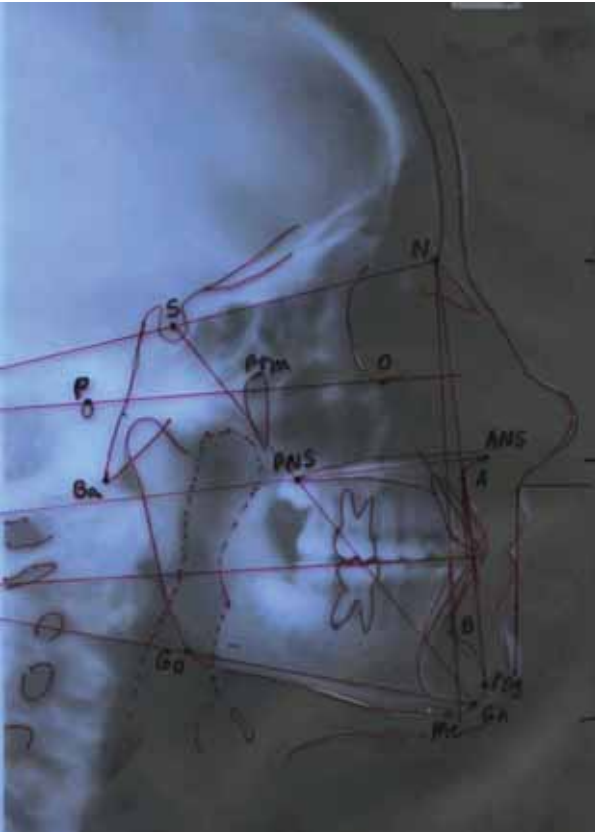


Points ▼

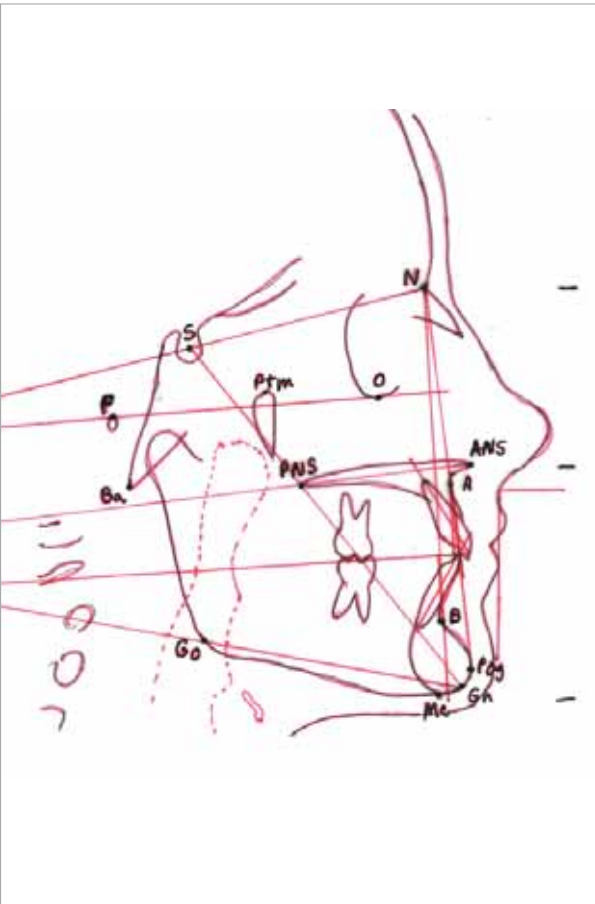


Plans Horizontaux ▼

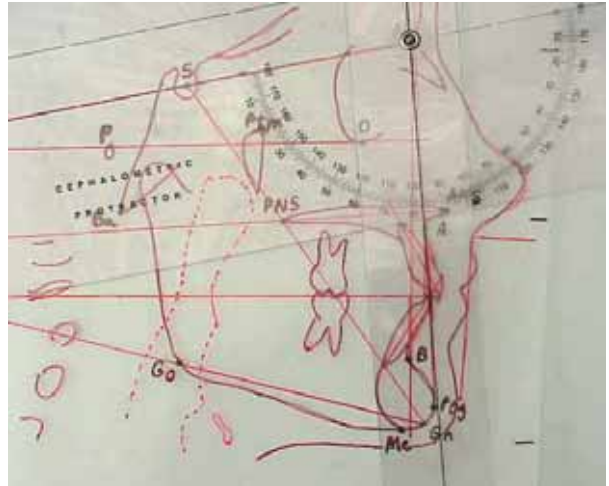




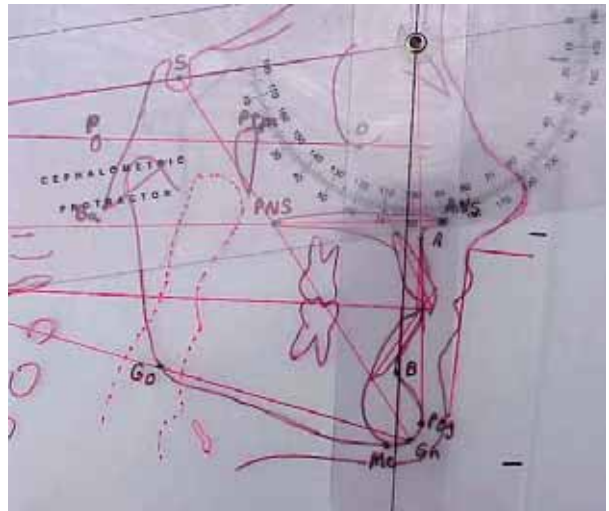
Lignes Verticales ▼



SNA ▼

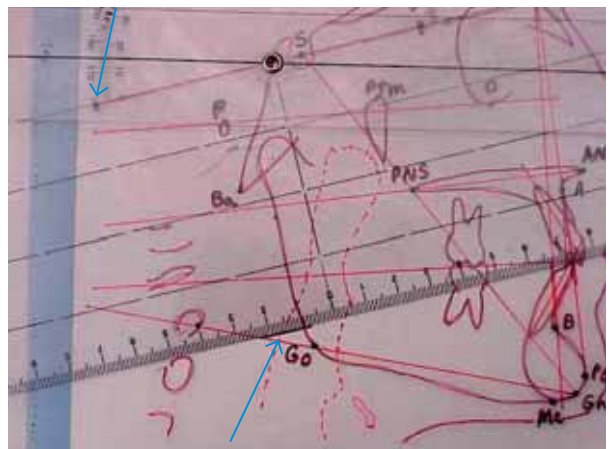


SNB ▼



Go-Gn à SN

Angle plan mandibulaire (APM) ▼



CHAPITRE 12

WORKSHOP EXERCICE N° 5

L'ARC D'INGRESSION 16X22 BETA-TI (BETA-TITANIUM)

L'arc d'ingression 16x22 Beta-Ti (Beta-Titanium)

Est utilisé dans les cas de dentition mixte avant l'éruption des prémolaires et canines permanentes (set-up 2x4).

Peut être utilisé comme arc auxiliaire.

Souvent utilisé en même temps que l'Expandeur TA NiTi.

Caractéristiques et fonctions de l'arc 16x22 NiTi d'intrusion (ingression) :

- Correction de la supraclusion (over-bite = OB) par ingression des incisives et égression des molaires (ainsi la mandibule est déverrouillée).
- Aide à corriger les malocclusions de CLII et CLIII.
- Aide à fermer une béance (égression des incisives).
- Aide à corriger les dysfonctions du tissu mou et des muscles, surtout la fermeture/position correcte des lèvres.
- Correction du surplomb s'il est utilisé avec les BBs molaires.
- C'est un arc rectangulaire qui confère du torque au niveau incisives. Avec un arc rectangulaire la force d'ingression est meilleure qu'avec des arcs ronds ou carrés.
- Le segment « pontage » de l'arc qui passe au-dessus (maxillaire) ou en dessous (mandibulaire) des molaires lactéales ou des prémolaires et des canines, évite les forces occlusales.
- Quand il est utilisé avec un Expandeur TA NiTi, il y a un effet « d'un appareil fonctionnel fixe » qui crée une modification de croissance en traitant les problèmes fonctionnels squelettiques (disto-occlusion, glissement mandibulaire, etc) et les troubles du tissu mou.

Quand l'utiliser :

Après un mois de nivellement des incisives avec un arc 16 TA NiTi.

Utilisé entre 2 et 10 mois en fonction de la période de croissance du patient et de la profondeur de la supraclusion.

La force conférée par ces arcs est environ 60 à 80gr.

Instruments et matériels à utiliser :


1. Typodont avec brackets et bagues molaires (MAX avec attachements linguaux pour arc transpalatin)
2. Pince de Weingardt
3. Pince Step-up/Step-down de 3mm

4. Pince de Mathieu pour ligatures
5. Pince coupante pour ligatures
6. Pince coupante large ou pince à couper distalement
7. Pince de Mathieu large pour fils en métal
8. Pousse-ligatures
9. Enfonce bagues gros manche
10. Ligatures élastomériques
11. Crayon blanc
12. Arc 16x22 Beta-Ti


16x22 Beta-Ti Arc d'ingression ▼



Détails d'un arc d'ingression ▼



WORKSHOP EXERCISE



Arc 16x22 Beta-Ti ▲

1. Centrer l'arc dans les gorges et marquer le lieu de courbe « step-up » avec une tache blanche (2 à 3mm distal du bracket) ▲

2. Utiliser une pince de Step (3mm). Côté droit. ♥




Côté droit: La tache blanche doit se trouver ici ♥♥




3. Courbe Step-up achevée. ♥
4. Côté gauche: courbe Step-up ♥



5. Replacer l'arc dans les tubes molaires et marquer l'arc d'une tache blanche 1 à 2mm du côté mésial des tubes molaires : le lieu des courbes de tip-back (TBs). Puis enlever l'arc et placer les courbes de Tip-backs : utiliser la pince de Weinghardt pour soutenir l'arc et les doigts pour appliquer les courbes (photos ci-dessous).




- Les courbes de Tip-Backs de 25° ♥



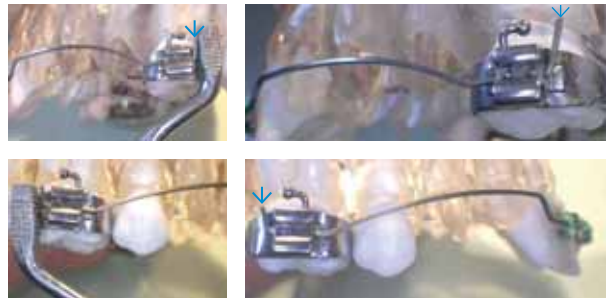
6. Replacer l'arc dans les tubes molaires ♥▪



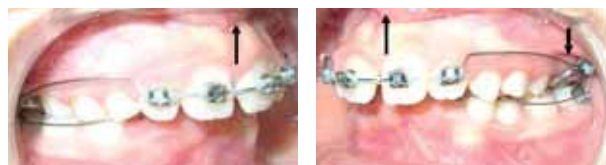7. Ligaturer l'arc dans les gorges des incisives ♥▪



8. Placer les BBs, si c'est indiqué, avec l'enfonce bagues gros manche ♥▪



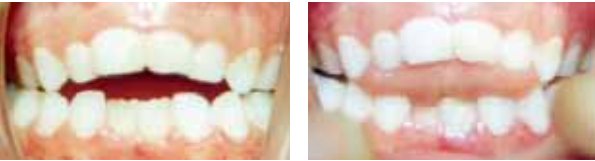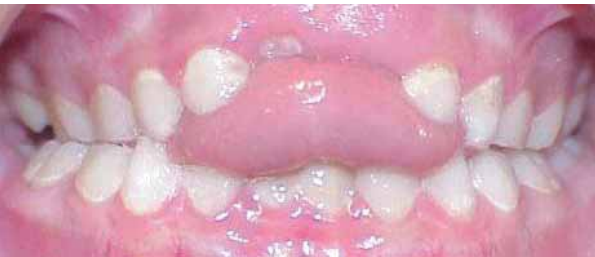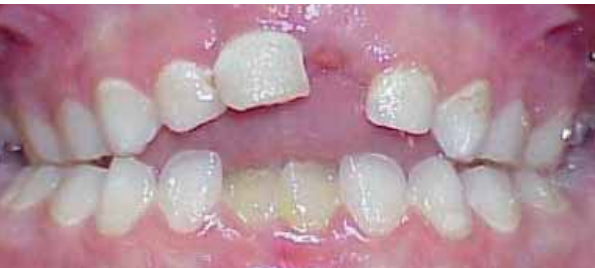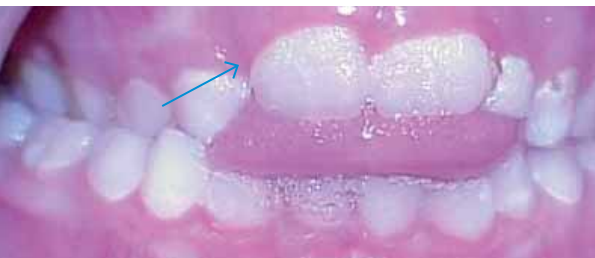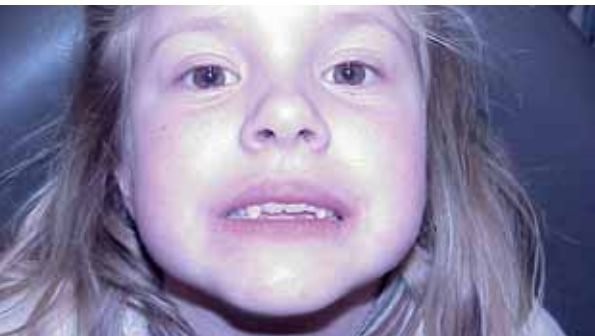L'arc d'ingression 16x22 Beta-Ti est souvent utilisé avec le TA NiTi Expandeur. Ainsi l'ouverture de l'articulé se fait au même moment que l'expansion transpalatin, la rotation disto-vestibulaire et la distalisation des 1^{ères} molaires maxillaires. ♥



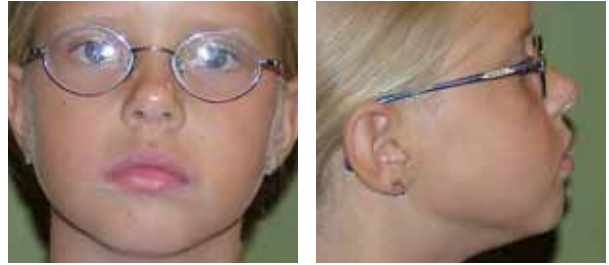16/4. Cas: Ln, jeune fille, âge 6 ans

Habitude de succion (les doigts).

Langue propulsée dans la bécance.

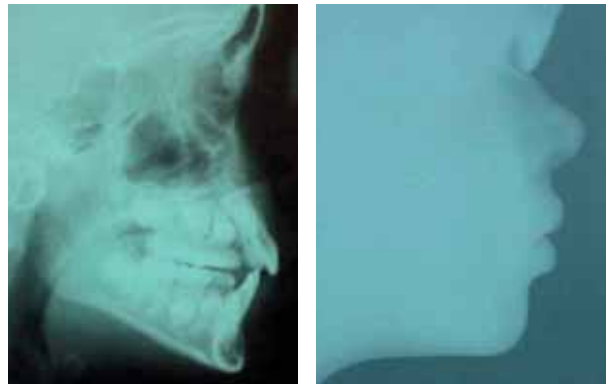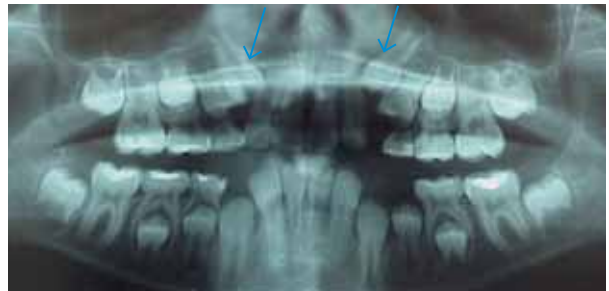**ÂGE 6.9 ANS****ÂGE 8.9 ANS**

Manque d'espace pour une dent (52). 

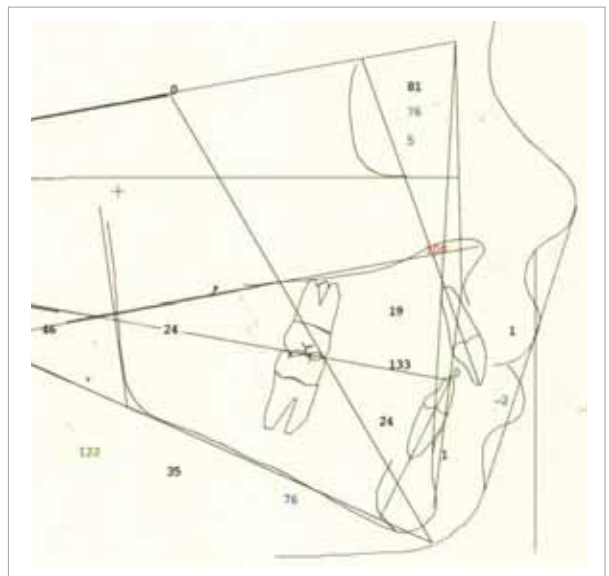
AGE 10.2 ANS

Espace manquant pour 13 et 23 = 14mm

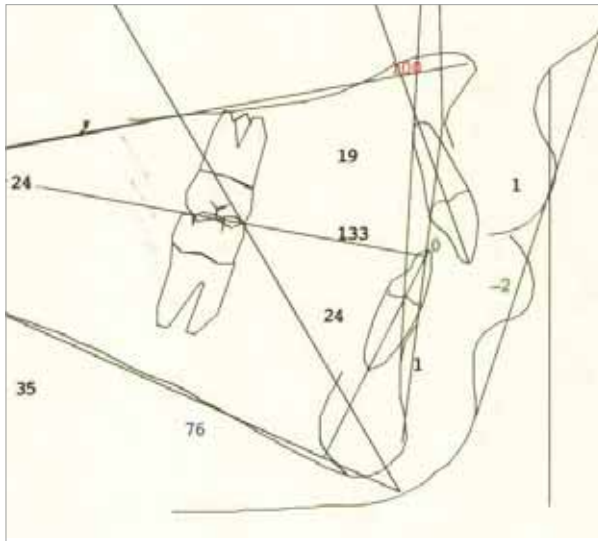
Age Dentaire : 11 ans. 



CLI squelettique. Profil de CLI. 



SNA 81°
 SNB 76°
 ANB 5°
 +I à NA 4mm & 19°
 -I à NB 4mm & 24°
 -I à A-pog 0mm
 Wits 0
 APM 35°

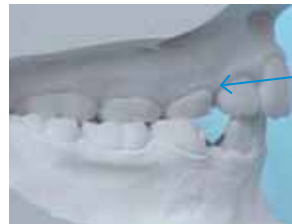
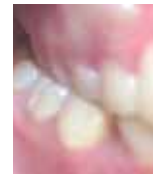
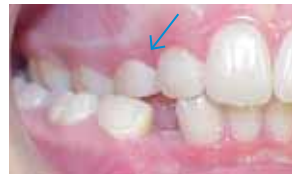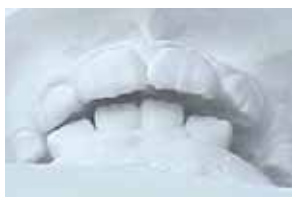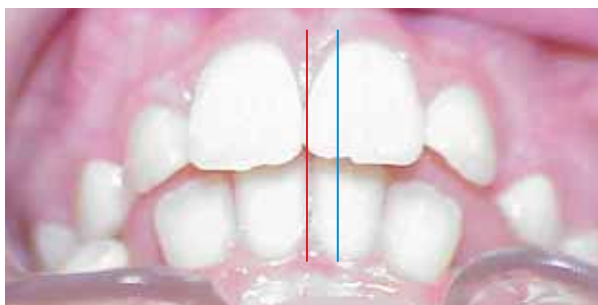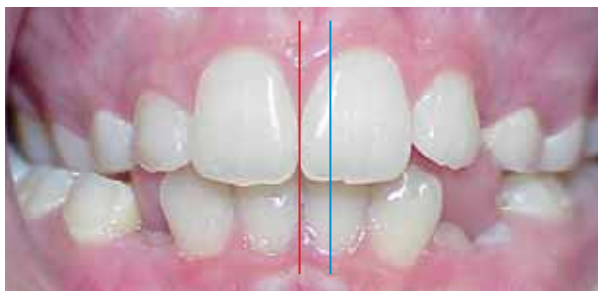Tendance à une bécance. Dysfonction de la langue. ▼

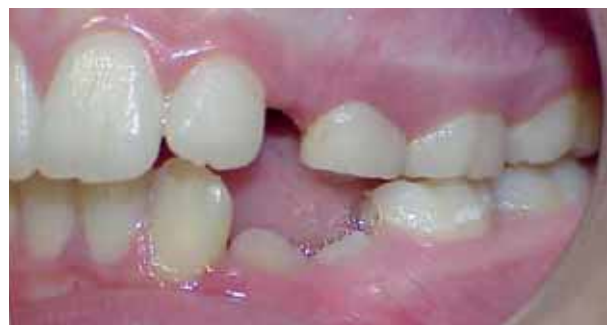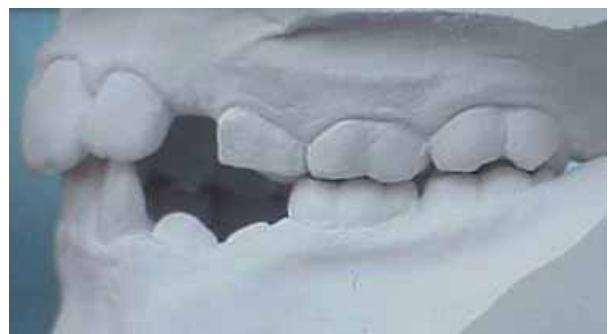Lignes médianes MAX et MAND sont déviées vers la droite (ligne rouge). Ligne bleue est la L-M squelettique. ▼

CLII div I dentaire avec tendance à une bécance.

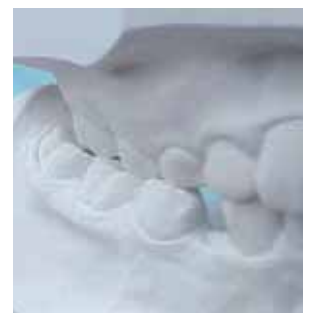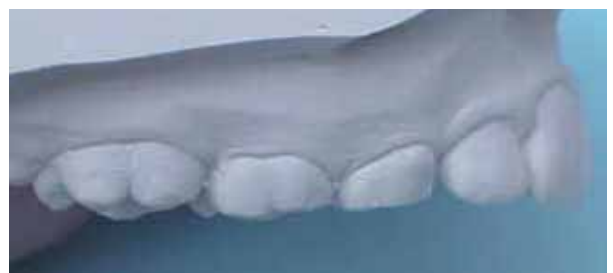Articulé croisé côté droit (glissement mandibulaire).



Côté droit:
 Pas d'espace pour 13.
 Glissement MAND à droite.
 CLII entière.



Côté gauche: manque d'espace de 5mm pour 23.
 1/2 CLII. ▲

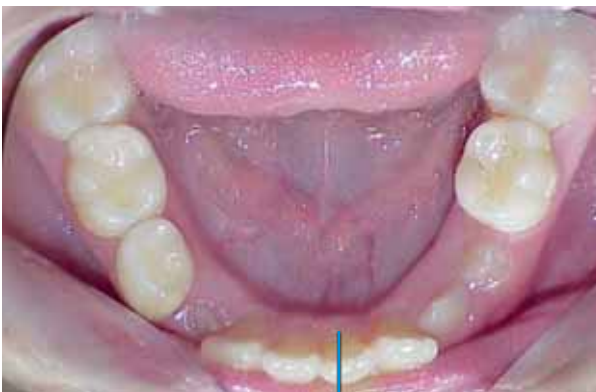
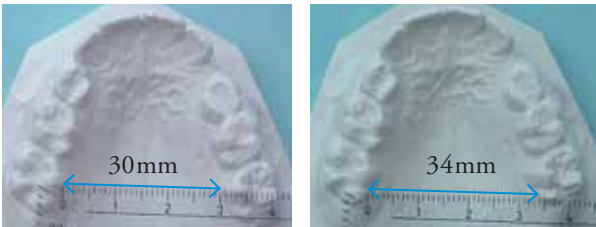
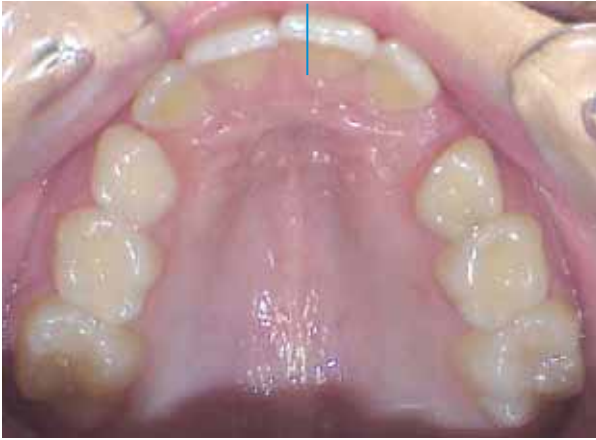Légère CdS MAND. ▲

MAX: forme en V. Molaires en rotation M-L.

Manque d'espace: ~13mm.

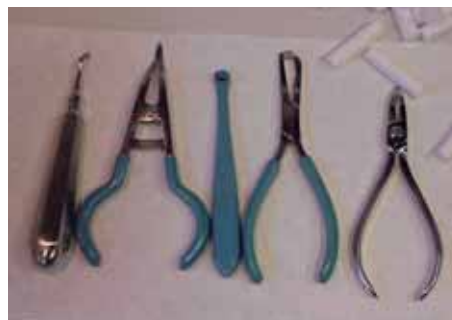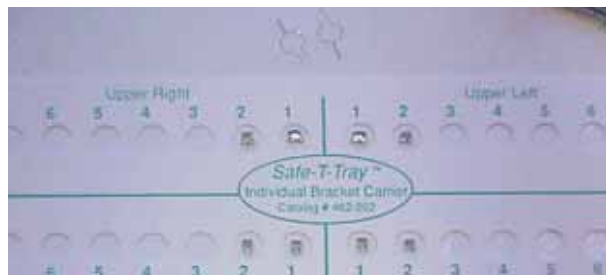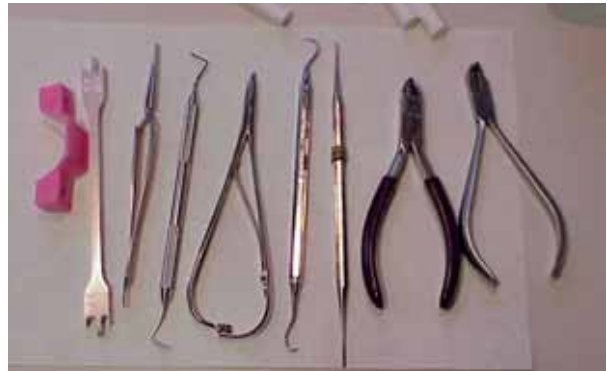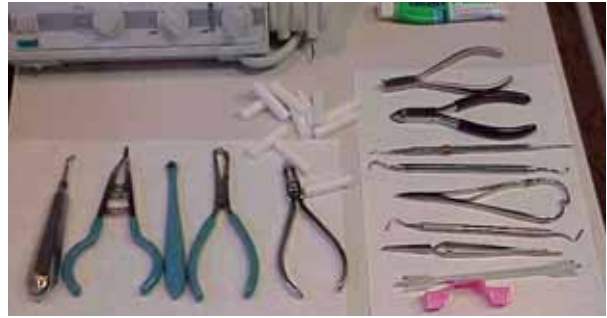Ligne médiane déviée vers la droite.



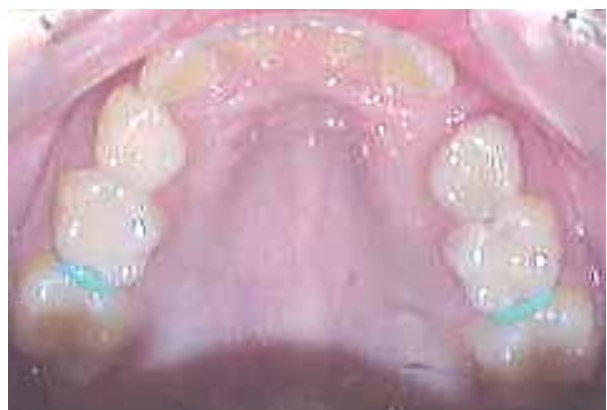L-M déviée vers la droite (glissement MAND à droite du aux interférences dentaires).

ÂGE 10.3

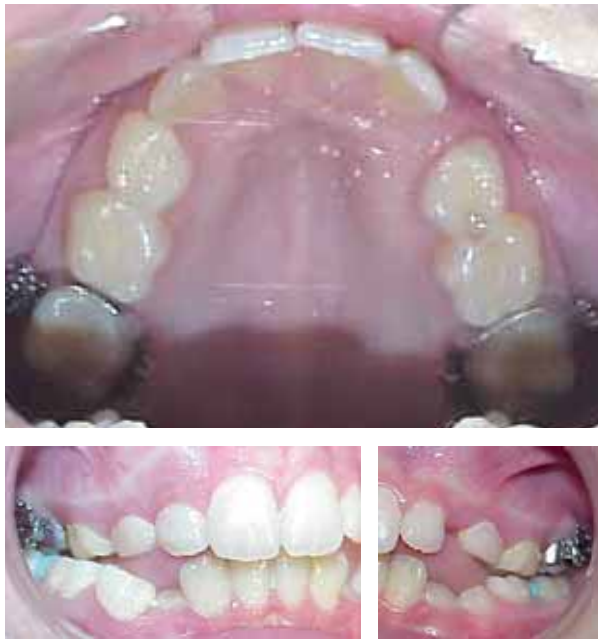Début du traitement.



i. Séparateurs placés 5 jours auparavant. ♥



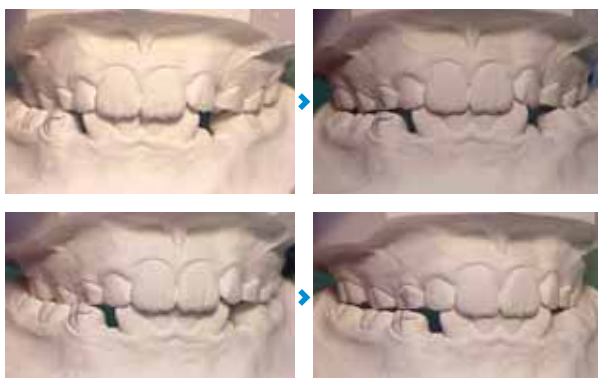2. Bagues MAX adaptées. ▼



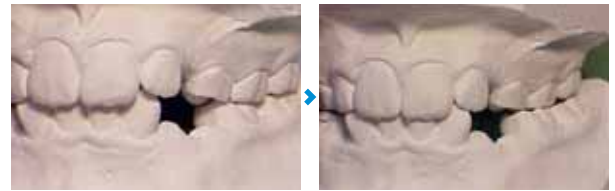Dans ce cas, le choix d'utiliser un Expandeur Transpalatin TA NiTi (et non pas seulement des arcs) est basé sur:

1. Une occlusion CLII molaire entière ou $\frac{3}{4}$. Besoin de distaliser les 1^{ères} molaires maxillaires.
2. Palais étroit, forme en V avec molaires maxillaires en rotation ML.
3. Manque d'espace important qu'il faut regagner.
4. Articulé croisé unilatéral avec glissement mandibulaire important à droite.

Comment choisir la taille correcte de l'Expandeur TA NITI ? (voir suivant)



Articulé, Relation Centrique ▲ Articulé 'positionné' (pour diviser l'articulé croisé entre les deux côtés). ▲



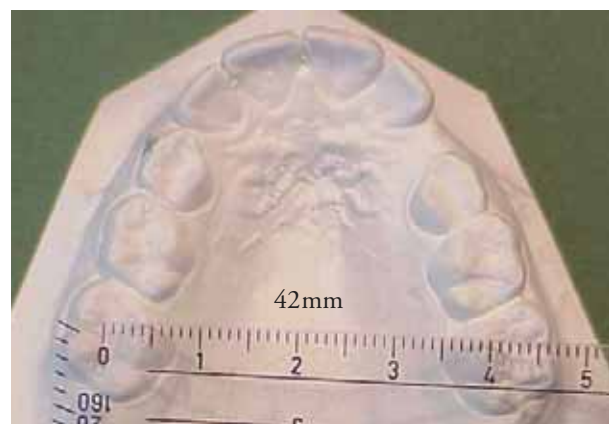Articulé, Relation Centrique Articulé 'positionné' ▲
▲

Avec l'articulé « positionné » on peut estimer visuellement l'expansion nécessaire pour décroiser l'articulé croisé afin que le maxillaire puisse contenir la mandibule. Dans ce cas ci, on a besoin de 2mm par côté qui pourrait être obtenu en utilisant des arcs. Néanmoins avec seulement des arcs, les 1^{ères} molaires ne peuvent être distalisées en position CLII, tandis que cela peut être fait avec l'addition d'un Expandeur TA NITI.

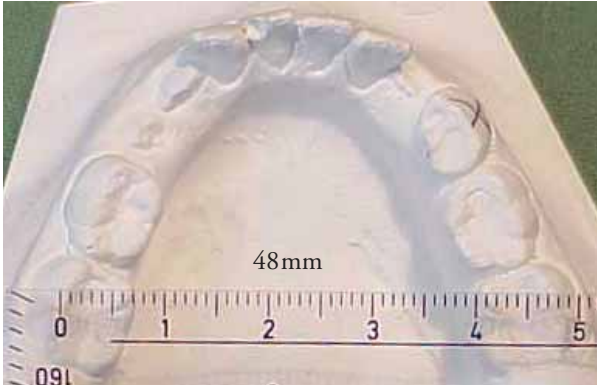
1. Mesurer la distance inter-molaires des M1s maxillaires au niveau des tubercules de Carabelli (30mm). ▼



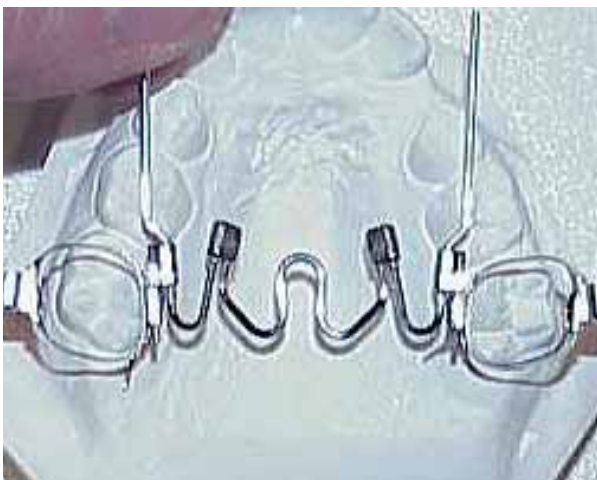
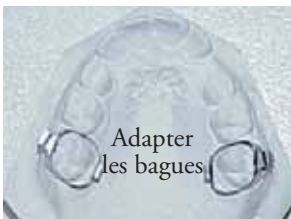2. Mesurer la distance entre fossas centrales des M1s maxillaires (42mm). ▼



3. Mesurer la distance entre les cuspidés disto-vestibulaires des M1s mandibulaires (48mm).
4. Parce que les fossas centrales des molaires MAX doivent contenir les cuspidés vestibulaires des molaires MAND :
Ôter 42mm de 48mm = 6mm (l'expansion nécessaire).



Donc il faut choisir un Expandeur avec une taille 2mm plus large que la distance inter-molaires. Ici: 30mm + 2mm = 32mm. L'épaisseur des deux bagues avec les deux fourreaux linguaux ajoute 4mm de compression. Ajouté aux 2mm, on obtient 6mm d'expansion.

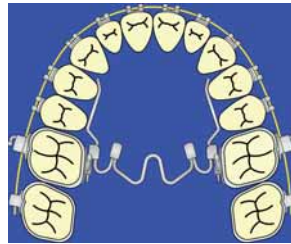
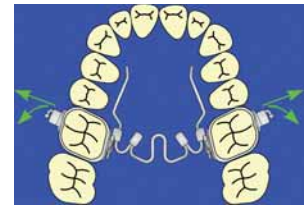
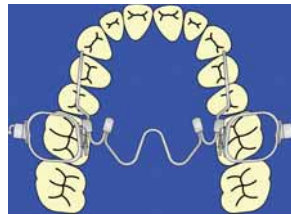6mm d'expansion et rotation DV des M1s ◆

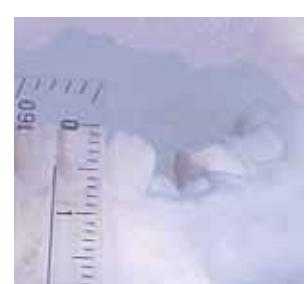
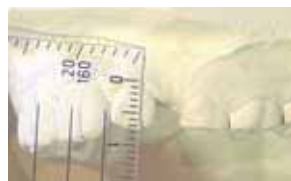
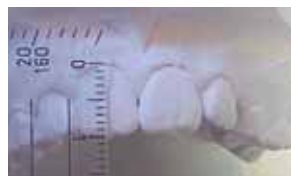Couper la longueur des bras ■ ■

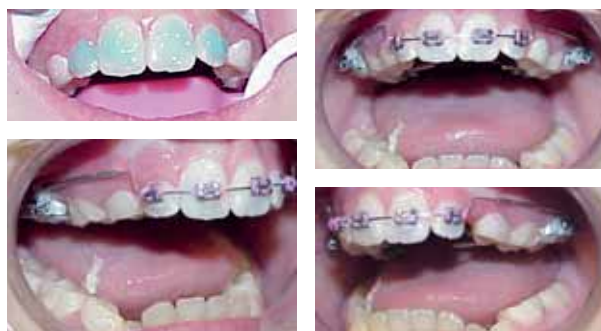Attacher avec ligature métallique ■



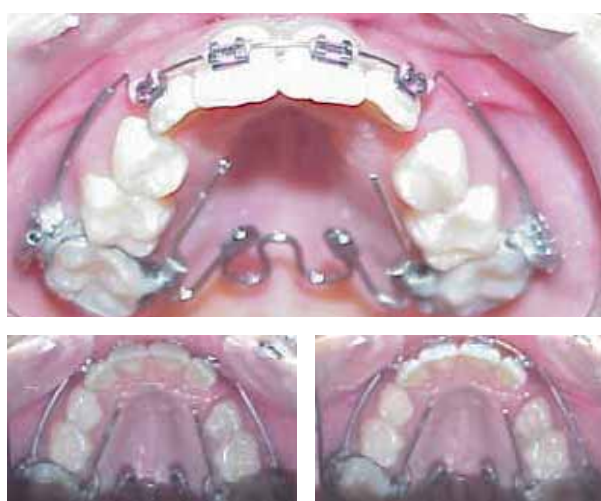Après que l'Expandeur NiTi est lié dans les fourreaux linguaux, la partie TA NiTi est pulvérisée et refroidie avec « ice spray », puis cimentée en utilisant un ciment classique ou un ciment photopolymérisable.



Pour les cas avec tendance à une béance, utiliser schéma de bracketing 2.



MAX: « set-up 2x4 » avec AU 16x16 (arc est passif) et Expandeur. ♠ ♡

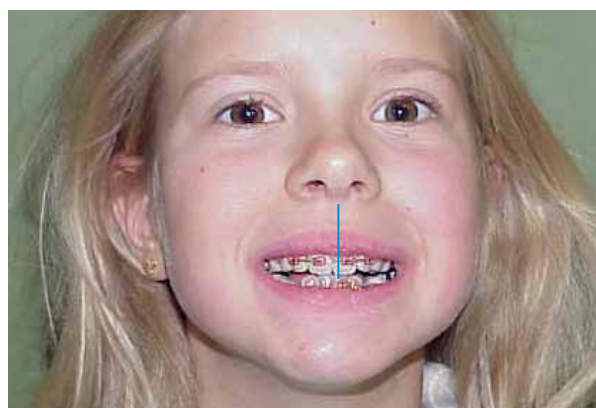
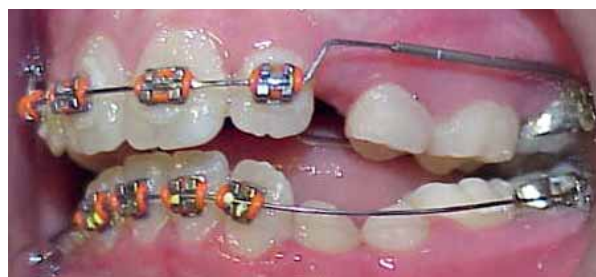
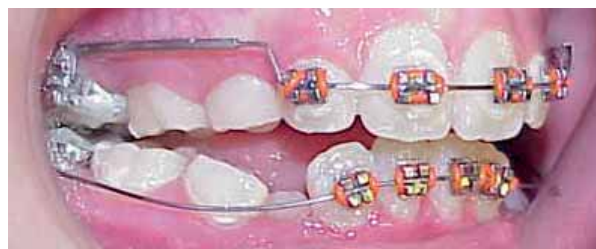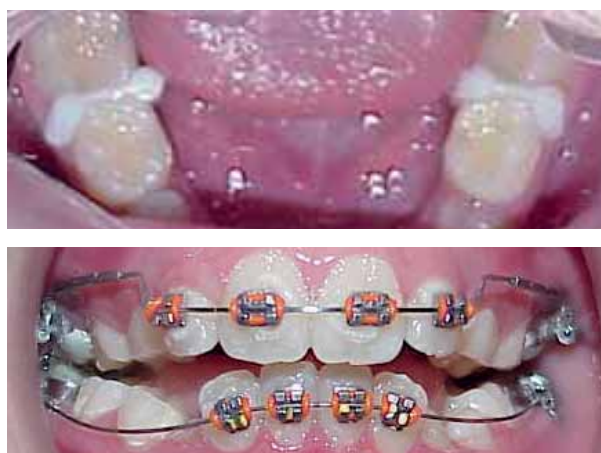...1 SEMAINE PLUS TARD

Placé des « séparateurs Dumbbell ». Ils vont séparer les dents pendant le bracketing des 4 incisives.

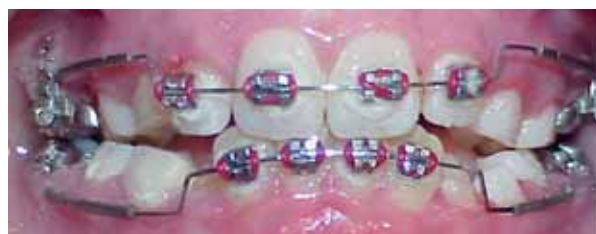MAX: 2x4 avec l'AU 16x16 (arc est passif).

MAND: bracketé 2x4, 16 TA NiTi avec BBs pour contrôler les incisives.

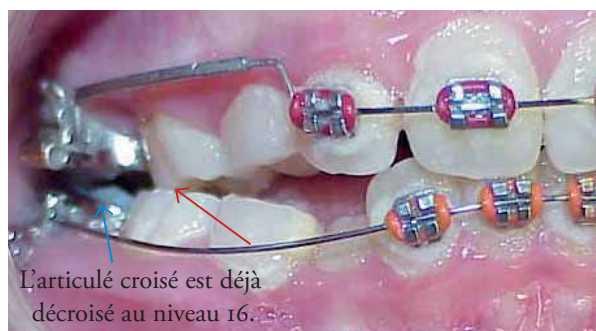


MOIS 3

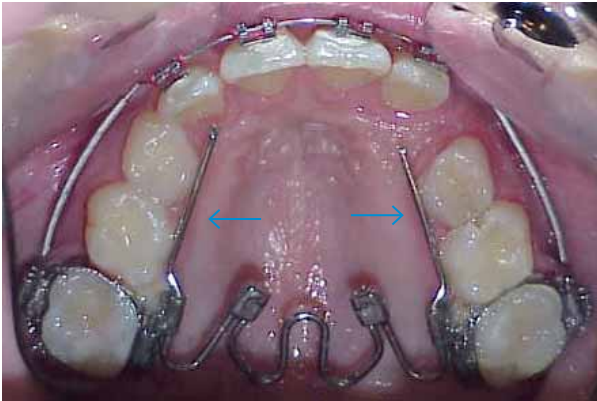
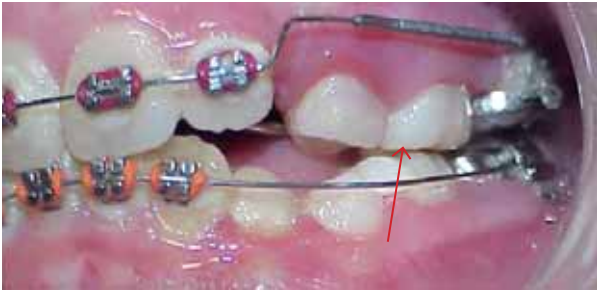
MAND: 16x16 AU, passif, BBs.



Meulé à plat les cuspides (flèches rouges) des molaires lactéales qui étaient encore en articulé croisé.

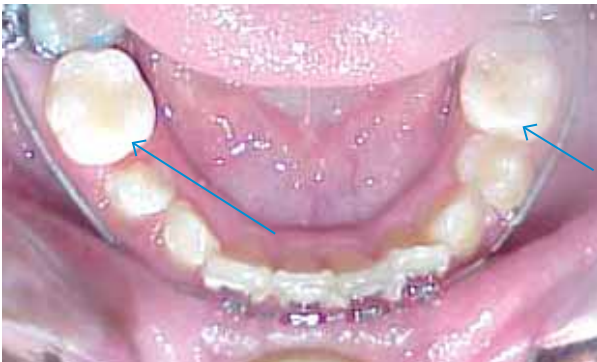

L'articulé croisé est déjà décroisé au niveau 16.

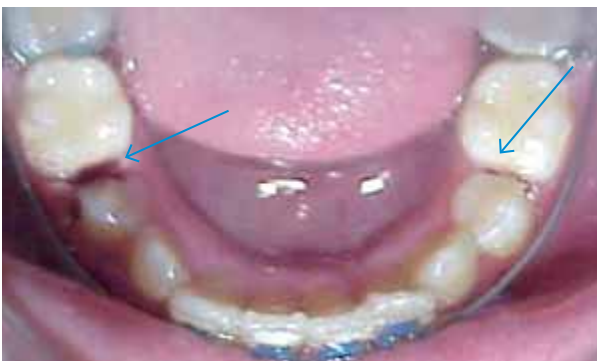

Dès la fin du mois 2, les bras linguaux touchent les molaires lactéales (est normal).

Slicing de 75, 85 avec fraise diamantée: pour laisser percer 34, 44. ♡



Avant slicing ♡

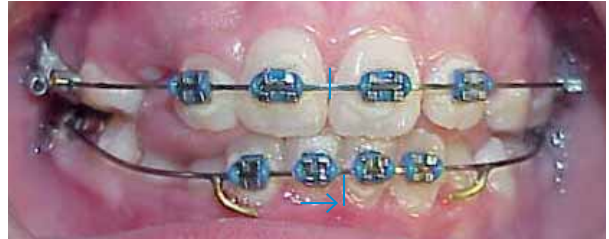


Après slicing ♡

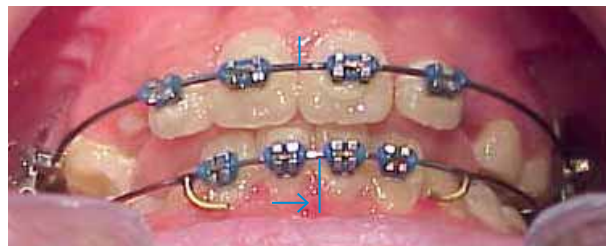2 MOIS PLUS TARD... DÉBUT DU MOIS 5

MAX: N. 19x25 acier avec 4mm d'expansion. Noter l'OJ dans les segments vestibulaires à cause de l'Expandeur.

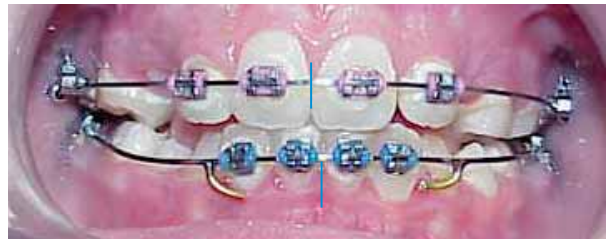
MAND: N. 19x25 acier.




La mandibule s'est recentrée. ♡ ♡

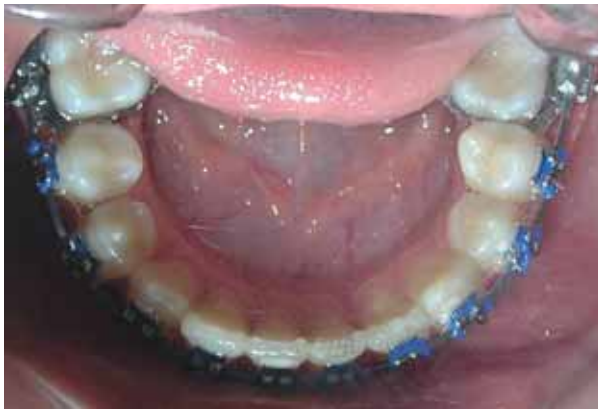
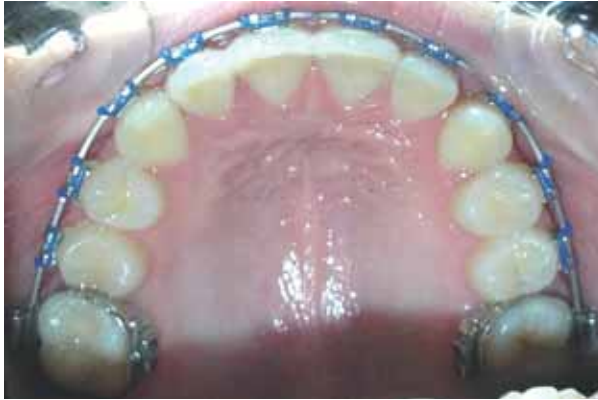
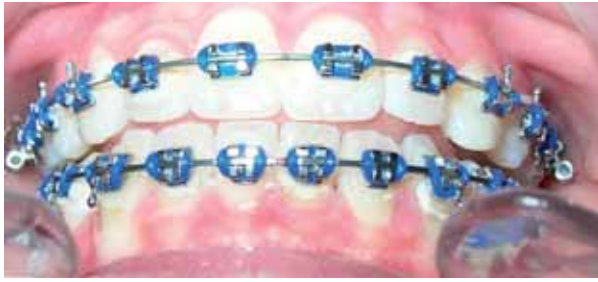La mandibule s'est déverrouillée et s'est recentrée vers la gauche permettant aux condyles de trouver une position neutre. Ainsi la ligne médiane mandibulaire est corrigée et l'arcade maxillaire peut contenir l'arcade mandibulaire dans son périmètre. En plus, l'expansion maxillaire permet un gain d'espace pour 13, 23 qui aidera à la correction de la ligne médiane maxillaire vers la gauche.



MAX: Expandeur enlevé. N. 19x25 acier avec 4mm d'expansion et lock-stops placés côté mésial des tubes molaires pour que les molaires restent en place (ne rebondent pas).

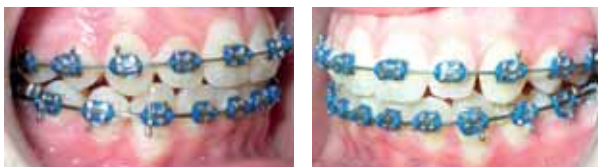
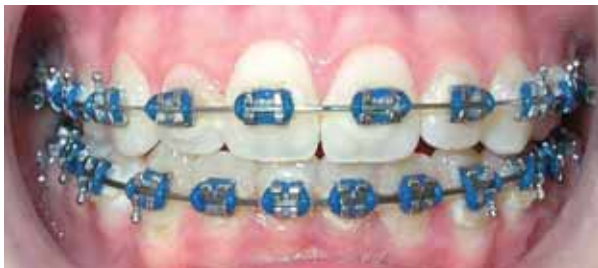


2 SEMAINES PLUS TARD... MOIS 22

MAX: Idem

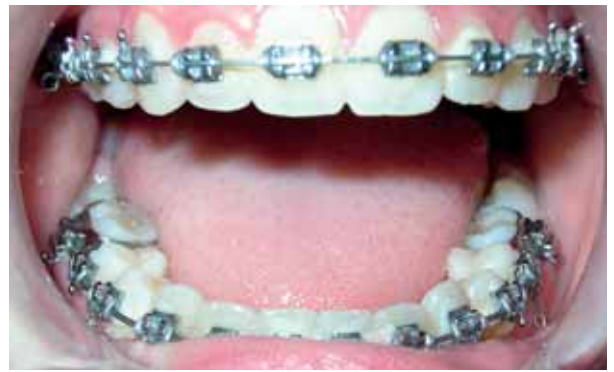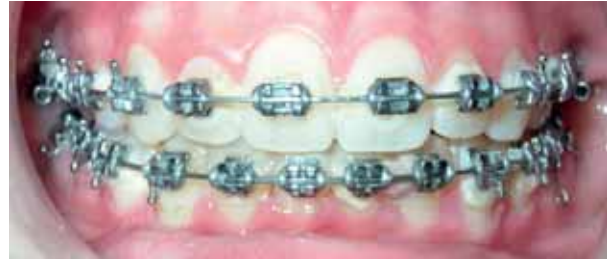MAND: Idem



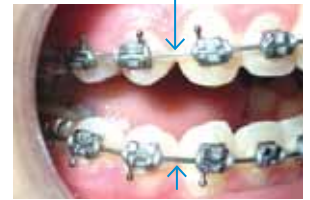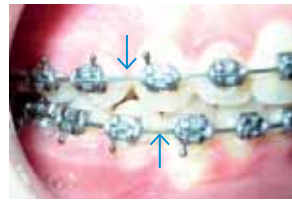
2 MOIS PLUS TARD...

Mois 24: après 3 mois avec arcs 21x25 A NiTi.

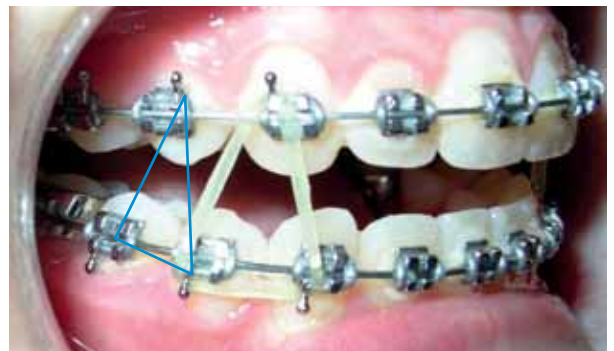
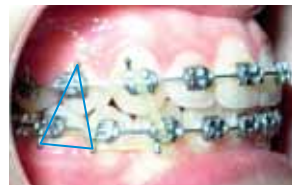MAX & MAND: N.19x25 TA NiTi. Commencement des finitions.

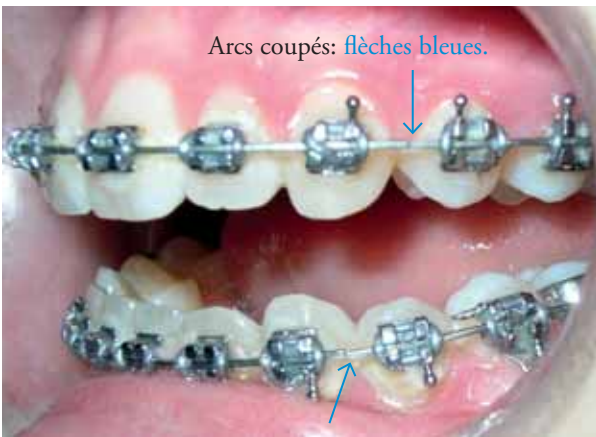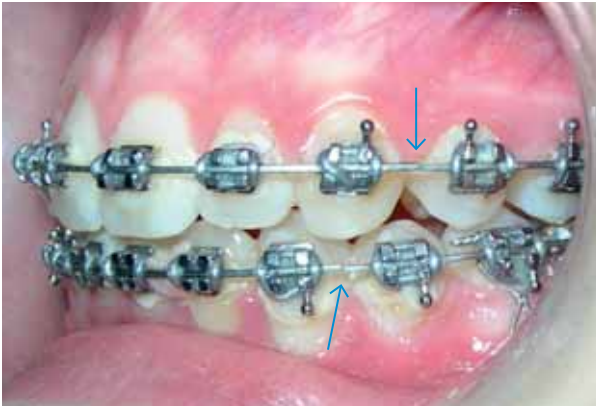


Couper les arcs ici:
flèches bleues.

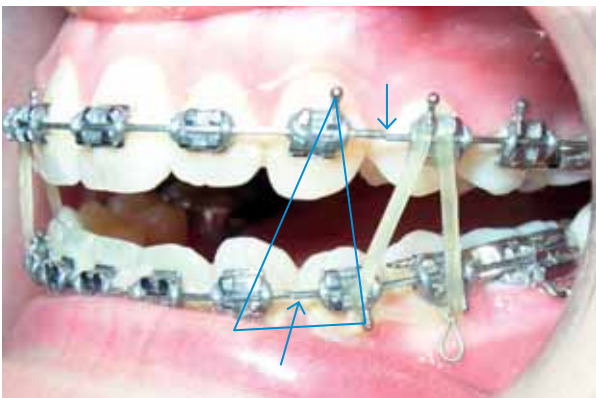
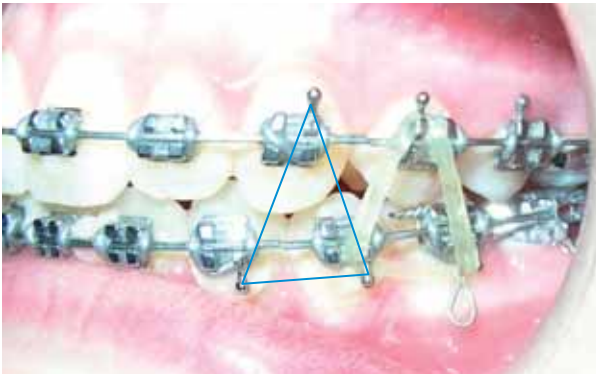


Engrainement nécessaire: arcs sont coupés/segmentés et dents sont engrainées en utilisant ELAS deltas, 4mm, 24/24.





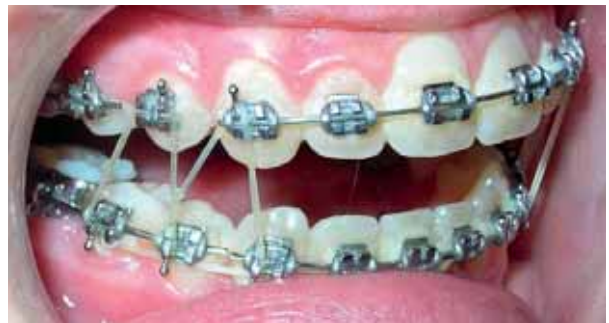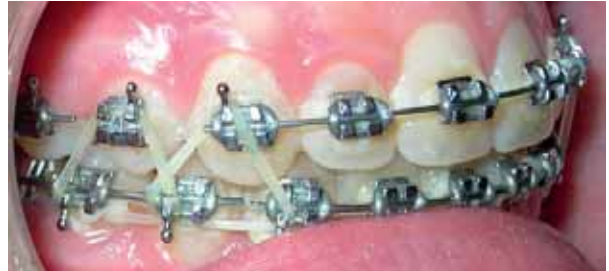Engrainement nécessaire au niveau prémolaires et canines.



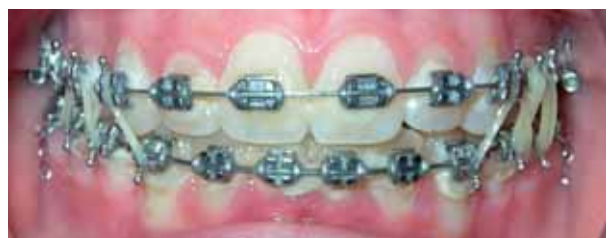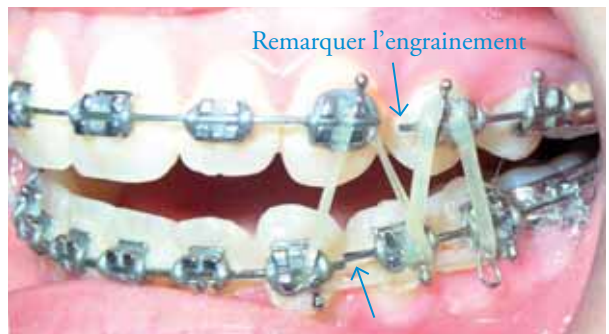
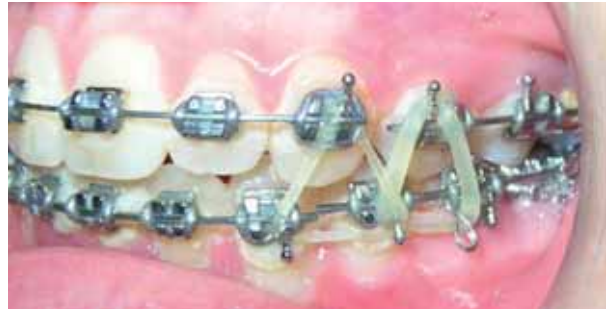ELAS delta, 4mm, 24/24. Contrôle dans 2 semaines.

2 SEMAINES PLUS TARD...

Côté droit: ELAS delta 4mm, seulement 8/24 (nuit).
Contrôle dans 1 semaine.

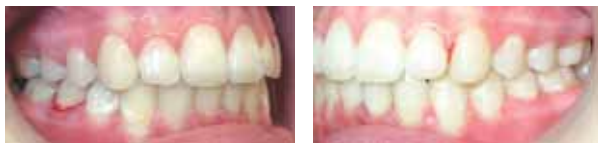
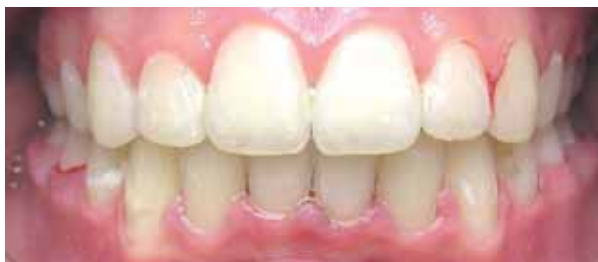
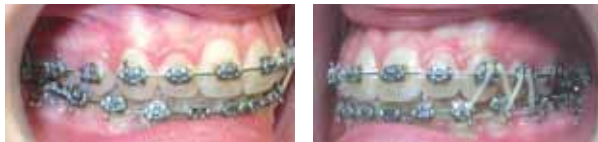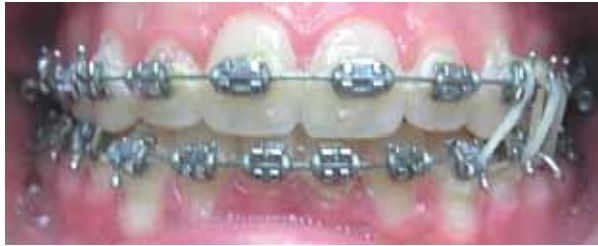Côté gauche: ELAS delta 4mm, 24/24. Contrôle dans 1 semaine. ♥



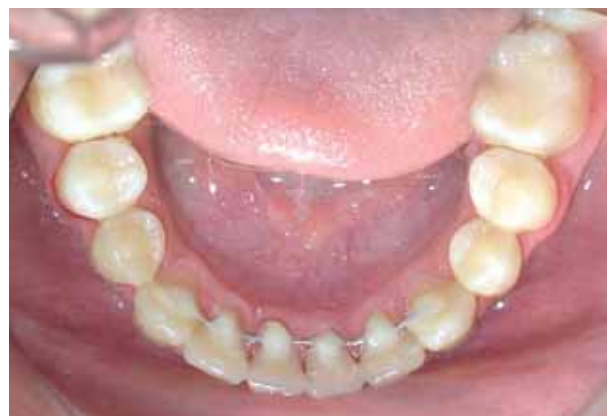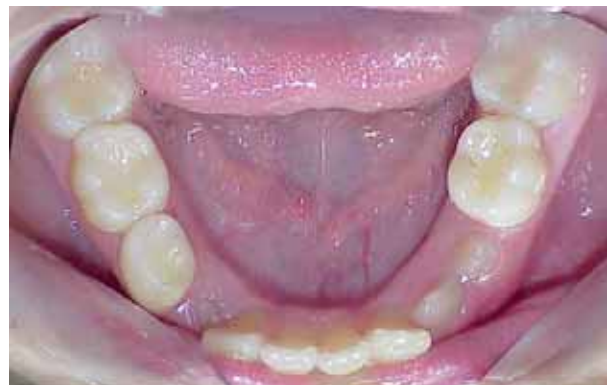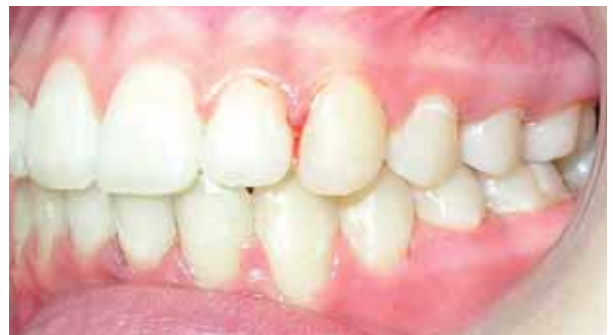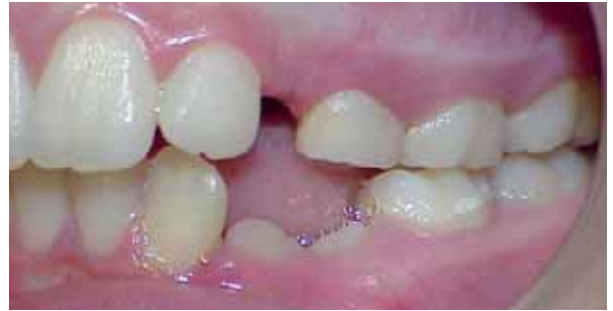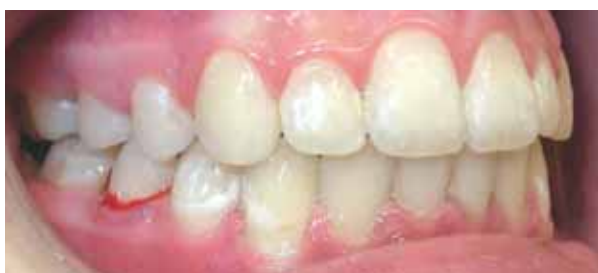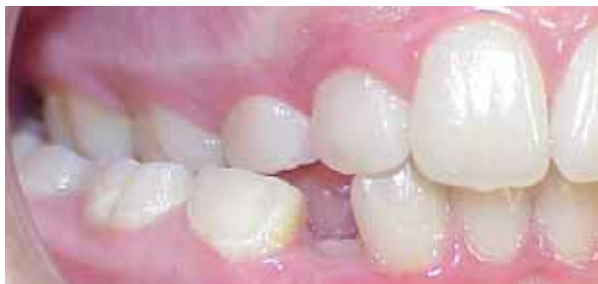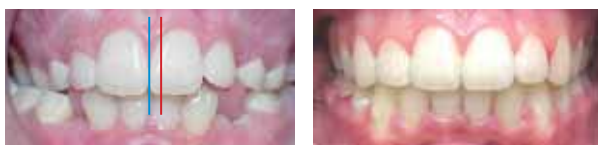1 SEMAINE PLUS TARD...

Toutes les dents postérieures sont bien engrainées.

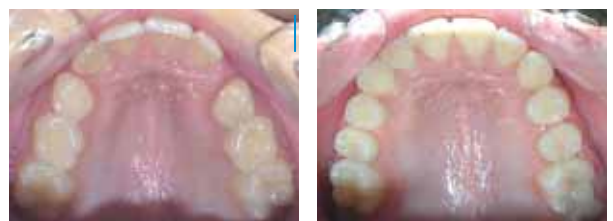

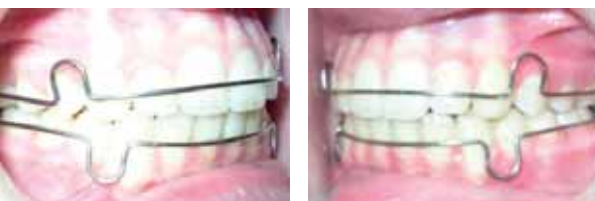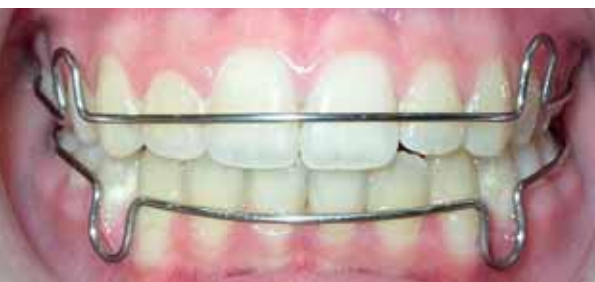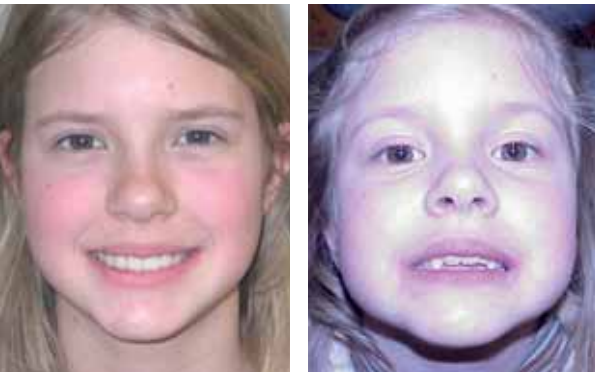Enlèvement de l'appareil ▶

Photos avant et après: ▼

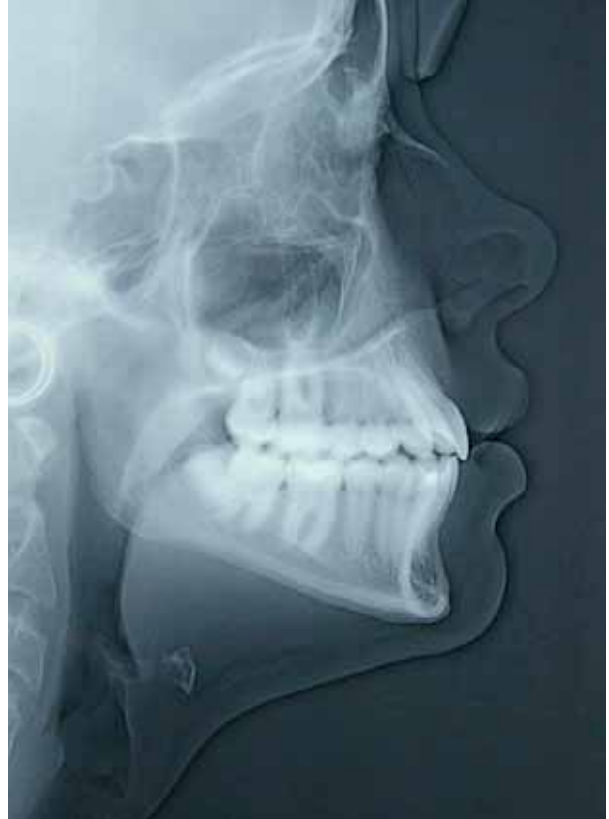

Arc de contention fixe (mandibulaire) collé avec une composite permanente. ▶



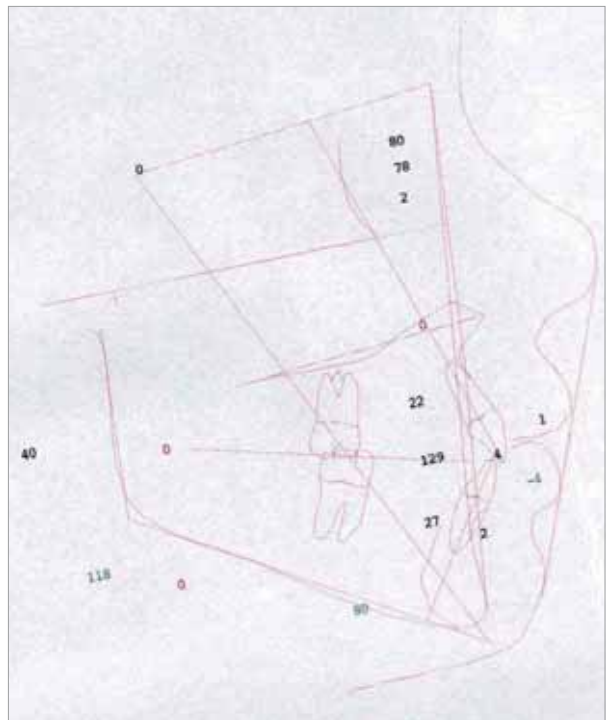


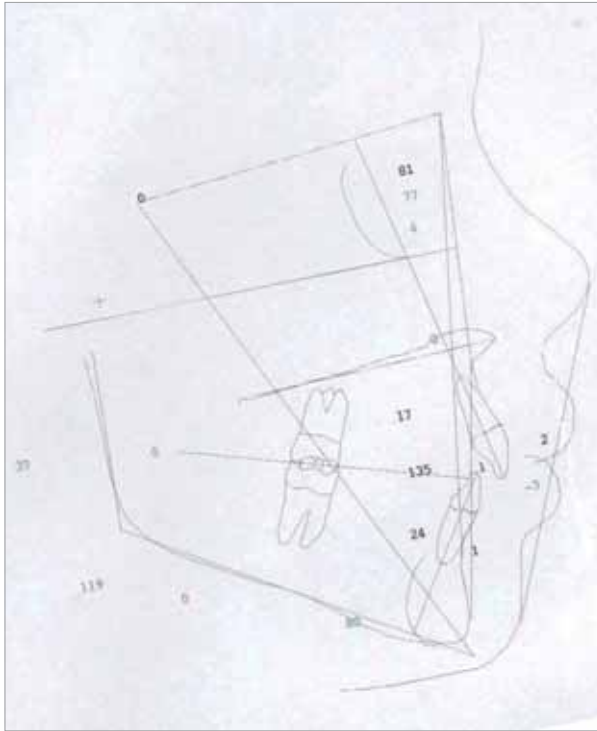
Plaques de contention : Hawley Wrap-around



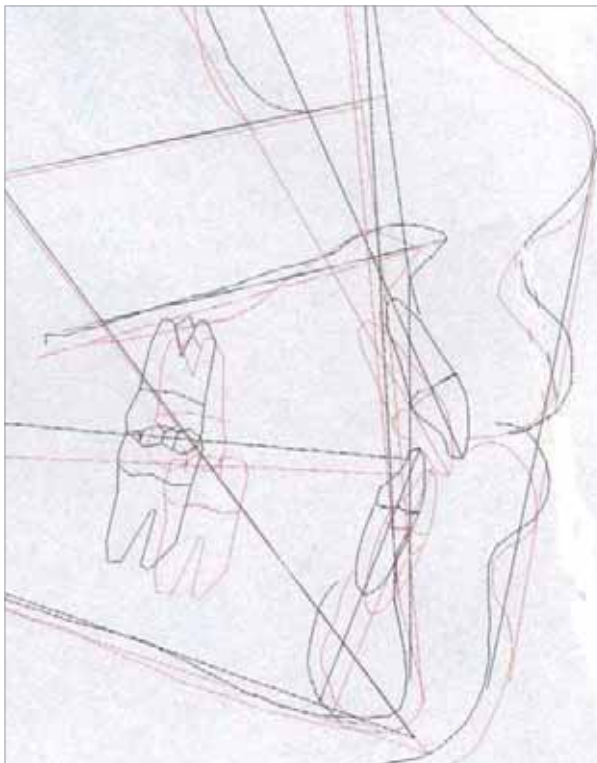
Radio Cephalométrique finale [▲](#)

Tracé final (Rouge) [▼](#)





Tracé début (noir) [▶](#)



Détails de la Superposition Base du Crâne:

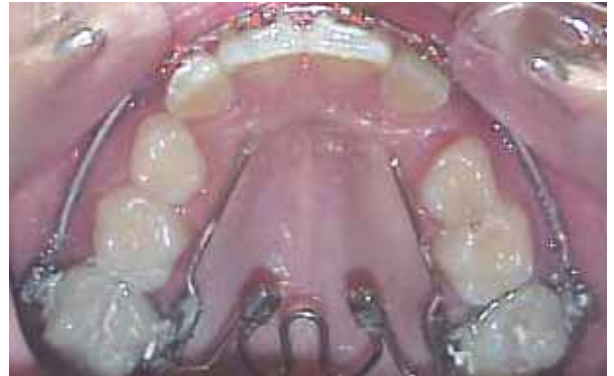OJ et bénance sont corrigés.

Croissance horizontale mandibulaire.

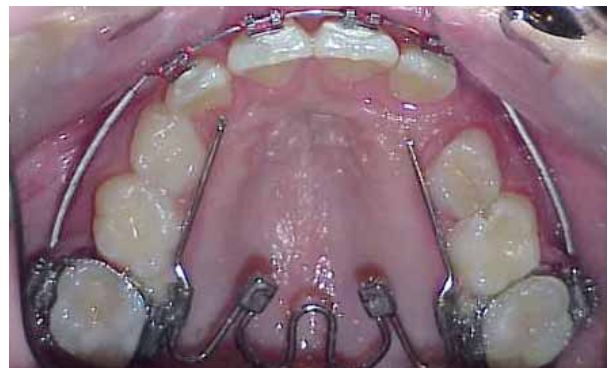APM n'a pas changé.

Molaires et incisives: au début position de CLII, à la fin CLI .

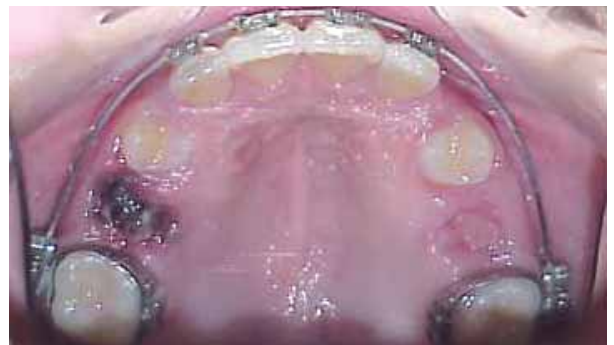RÉVISION



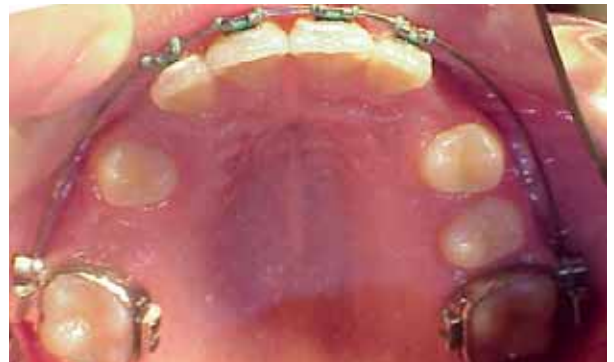Début [▶](#)



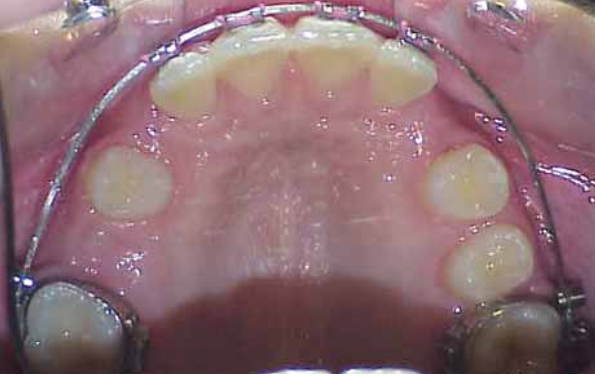
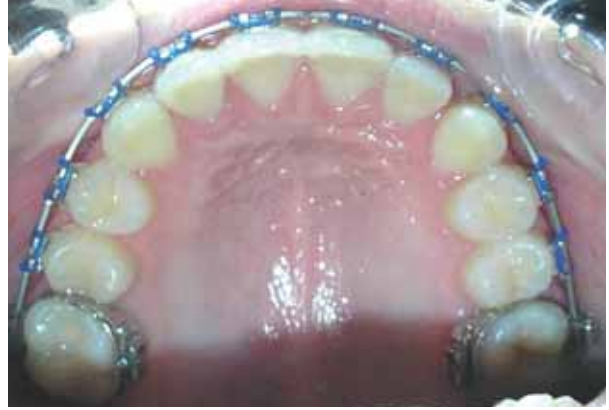

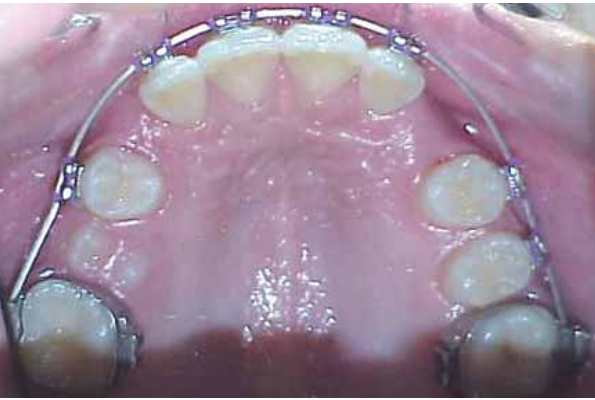

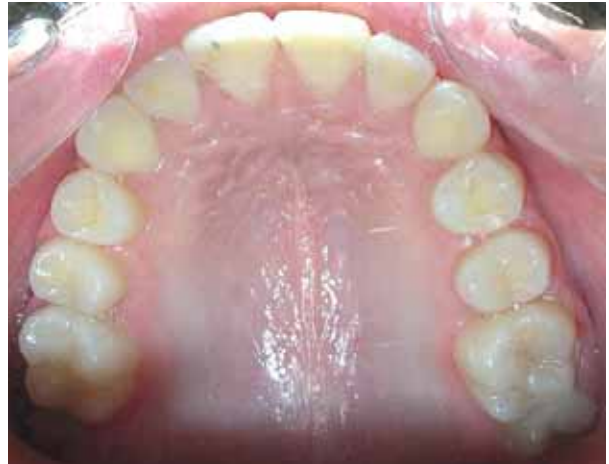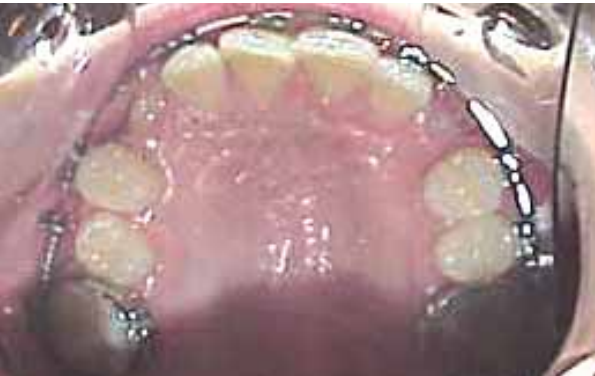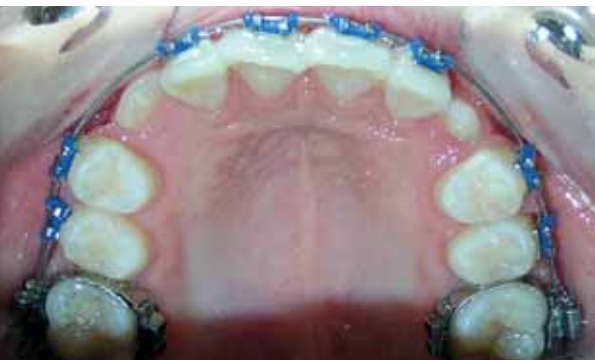Mois 3 [▶](#)



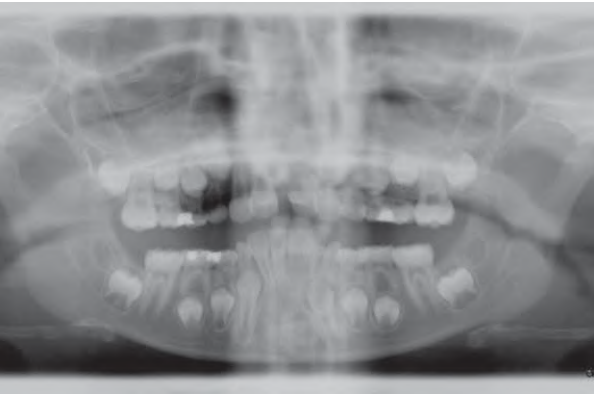Mois 6.5 [▶](#)



Mois 8.5 [▶](#)

Mois 10 Mois 22 Mois 11 Mois 24 Mois 15 Mois 17 

Age dentaire 10 ans



PLAN DE TRAITEMENT GLOBAL :

Réformage maxillaire: Changer la forme en V vers une forme en U en utilisant le TA NiTi Rotateur et l'AD: Expansion maxillaire de 6 à 7mm.

L'expandeur pousse les M1s disto-vestibulairement et distalement ce qui aide à la correction des molaires CLII vers CLI. A cause des BBs sur les arcs, les incisives se rétractent lingualement par inclinaison pendant les premiers 2 mois (aide à la correction de l'OJ). La mandibule est déverrouillée, la forme de l'arcade est harmonisée avec la forme de l'arcade maxillaire.

L'OB profond est ouvert en utilisant les arcs d'ingression (16x22 Beta-Ti, RCS NiTi et 19x25 acier avec C acc). L'OJ est corrigé par avancement des incisives mandibulaires de 3mm (Mdi à A-pog = -2mm et Mdi à NB = 3mm & 21°) et dès que l'articulé s'ouvre, la mandibule se positionne spontanément vers l'avant pour trouver le « nouvel articulé ».

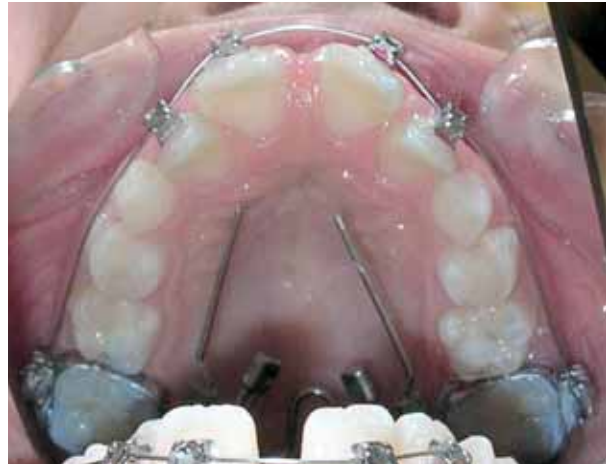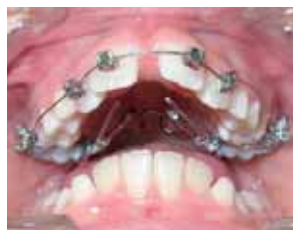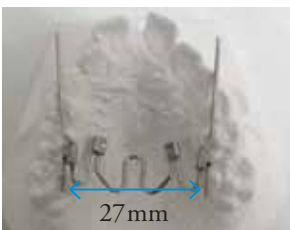
L'OJ et les troubles fonctionnels sont automatiquement améliorés et il y aura comme résultat « la fermeture correcte des lèvres ».

Attendre l'éruption des autres dents permanentes pendant cette période.

ELAS de CLII: correction finale de CLII, ligne médiane, OJ et OB .

MOIS 1

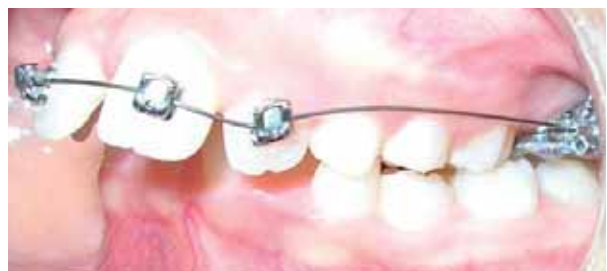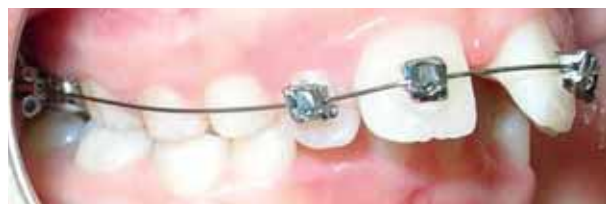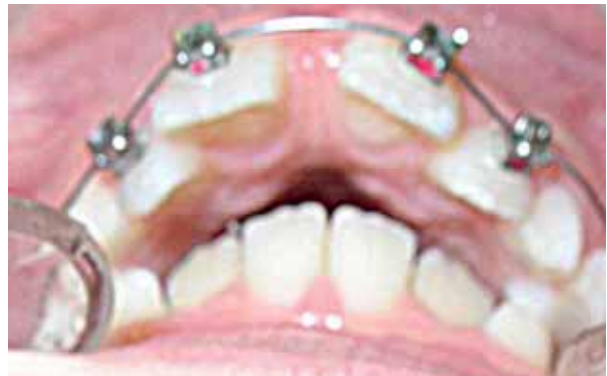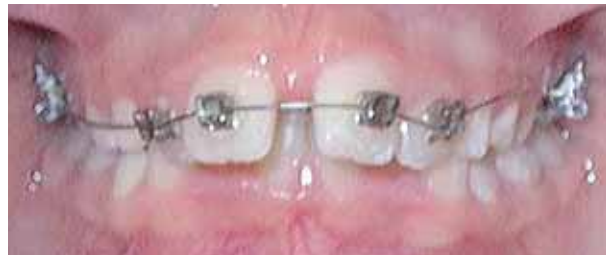MAX: Bracketé "2x4" (schéma 1). NiTi Expandeur, taille 30 (donnera ~7mm d'expansion). 16 TA NiTi, BBs.



Les problèmes: **Vertical:** OB = 8mm.

Transversal: distance inter-molaires = 27mm.

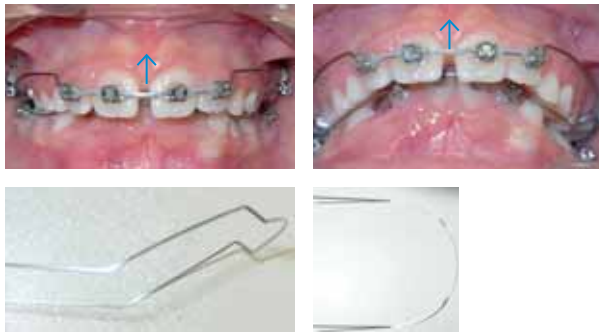A-P: OJ= 15mm et Wits = +5.




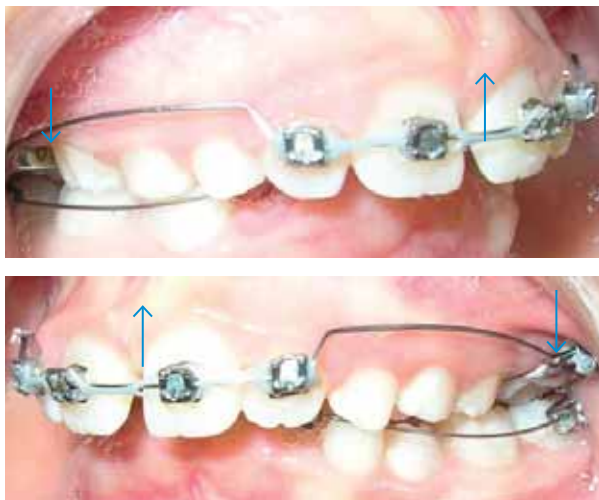
MOIS 3

MAX: 16x22 Beta-ti arc d'ingression, BBs et CH L-L de 12 à 22.

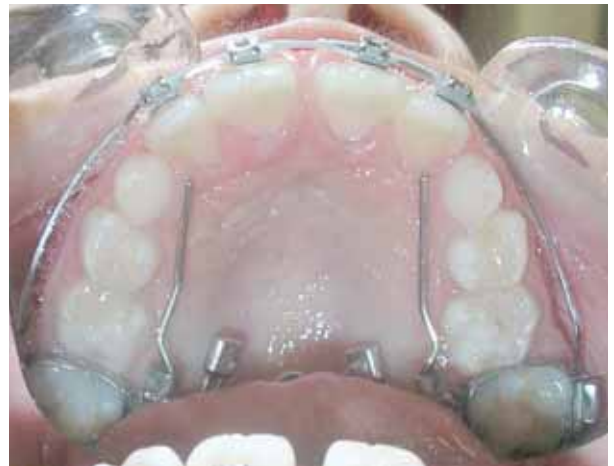MAND: Bracketé, 16 TA NiTi, pas de BBs.



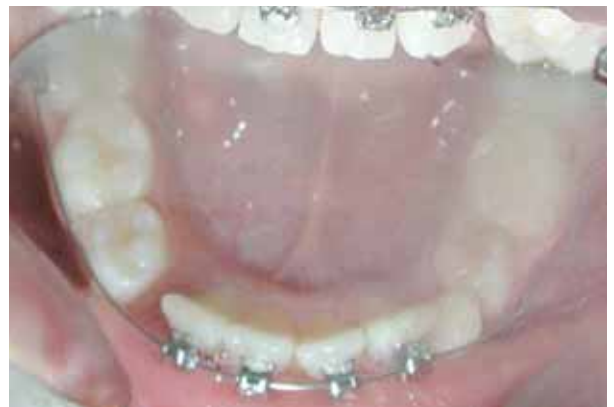MAX: 16x22 Beta-Ti arc d'ingression: pour ouvrir l'articulé par ingression aux incisives et égression aux molaires.



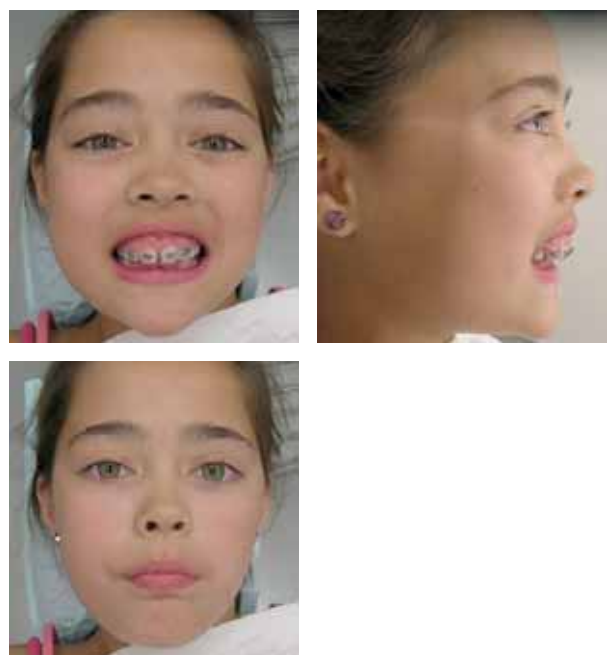MAX: L'Expandeur n'est pas encore ouvert complètement.



MAND: Incisives peuvent être inclinées jusqu'à +4mm créant de l'espace pour 33, 43. ♥



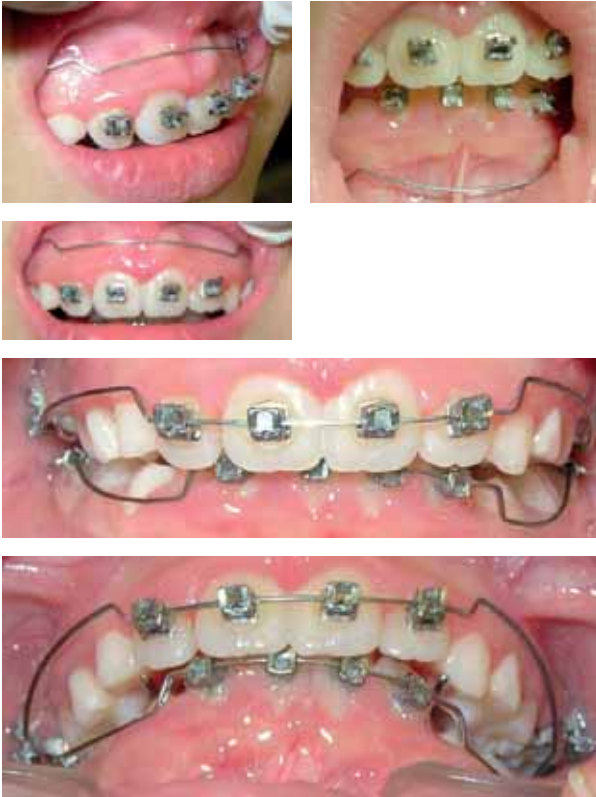MOIS 4



MOIS 5

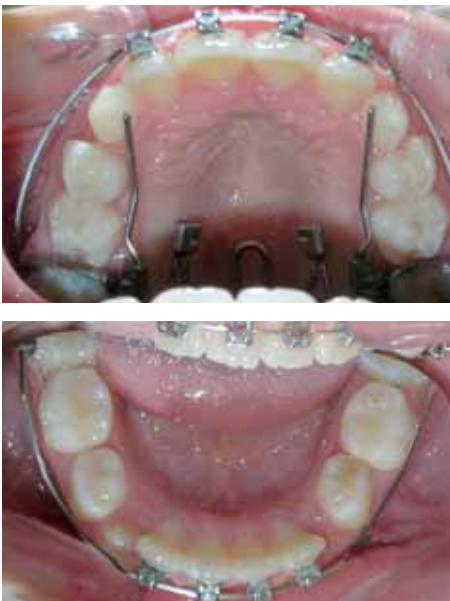MAX: IDEM 16x22 Beta-Ti arc d'ingression, BBs.

MAND: N. 16x22 Beta-Ti arc d'ingression avec Tip-backs, pas de BBs: les incisives peuvent s'incliner 3 à 4mm vers l'avant.



MAX: Expandeur complètement « ouvert ».

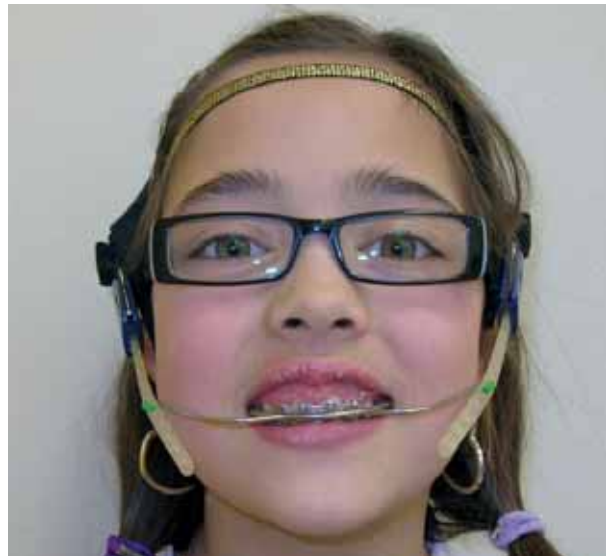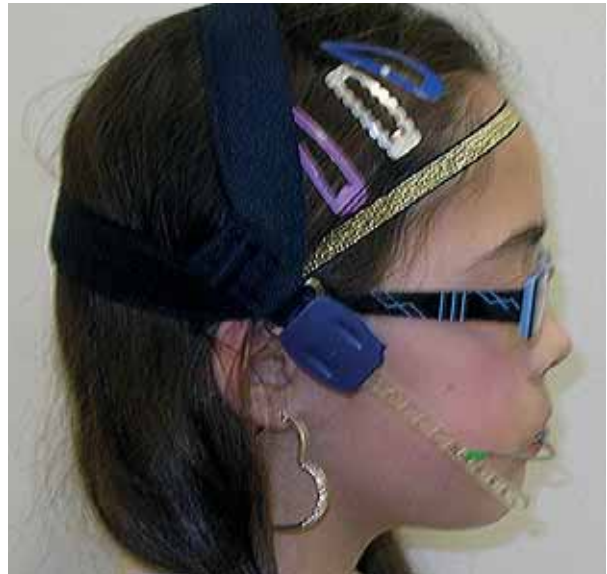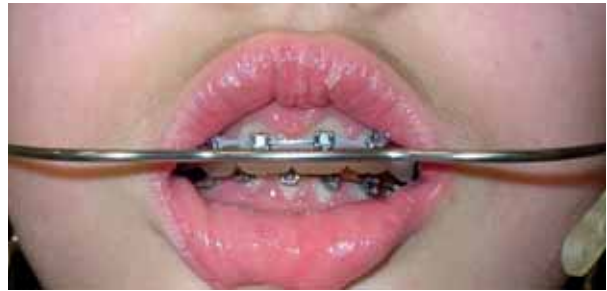MAND: N. 16x22 NiTi arc d'ingression, pas de BBs. 43 perce dans l'espace.

**2 MOIS PLUS TARD... MOIS 7**

Frénectomie a été faite pour libérer la lèvre supérieure.

MAX & MAND: même 16x22 Beta-Ti arcs d'ingression. Adapté la FEO occipitale, 600gr par côté, 14-16/24 pour modifier la croissance avec une force maxillaire d'ingression et pour avoir un ancrage vertical postérieur.

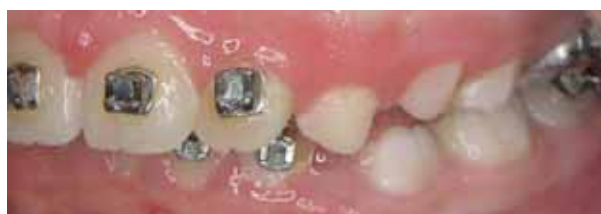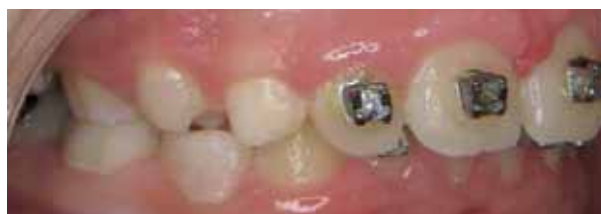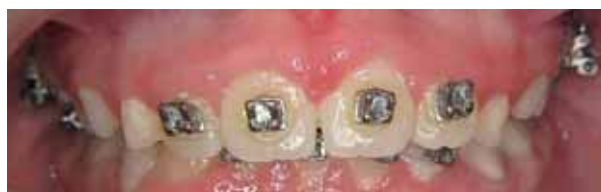L'idée des mini vis pour ingresser le maxillaire à été refusé par les parents. Donc adapté la FEO occipitale.



2 MOIS PLUS TARD... MOIS 9

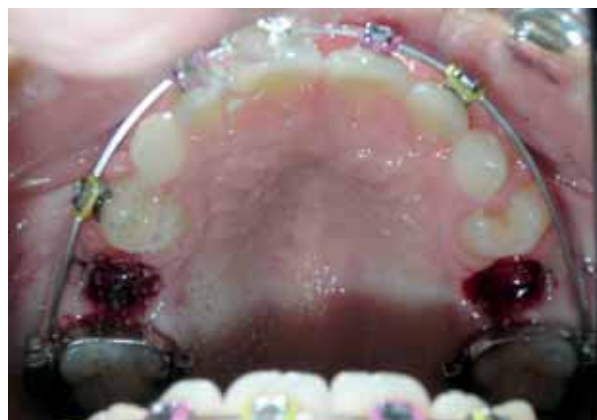
Contrôle: la lèvre supérieure et la ligne de sourire se sont améliorés.

RDV pour bracketer I4, 24 et rebracketer de 12 à 22.



MOIS 11

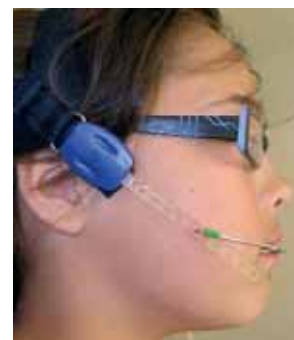MAX : 19x25 acier; C acc de 5mm; expansion 4mm. MAND: 19x25 acier.



Enlevé l'Expandeur.

Extraction de 55, 65.

Adjusté la FEO; continuer le port I6/24 (ou plus).



CONTRÔLE MOIS 13

Avec l'expansion maxillaire et dès que l'articulé s'ouvre, la MAND se positionne spontanément vers l'avant pour trouver le « nouvel articulé ». Ceci stimule la croissance naturelle.



L'OJ est corrigé: « fermeture correcte des lèvres » et les troubles fonctionnels se sont améliorés automatiquement.

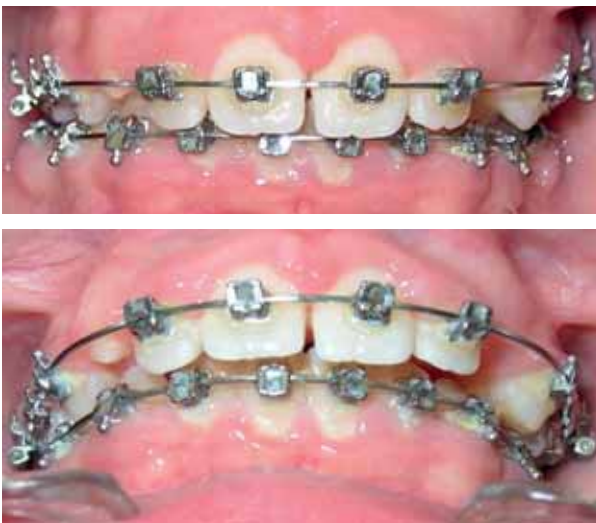

MOIS 15

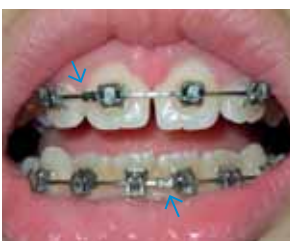L'articulé s'ouvre et la mandibule avance.

MAX: bracketé 24, 25, 14, 15. 20X20 TA NiTi.

MAND: bracketé 33, 34, 43, 44. 20X20 TA NiTi.



Besoin de **stops à sertir sur arc** pour éviter que l'arc glisse dans les gorges des brackets "auto-ligaturants".



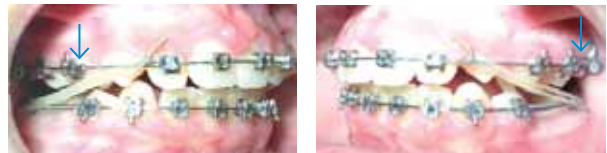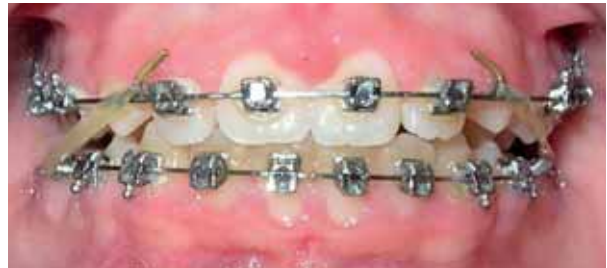MOIS 19

MAX: 19x25 acier posted; **les stops à sertir côté mesial de 14 et 26** évitent que l'arc glisse dans les gorges quand on utilise ELAS CLII.

MAND: 19x25 acier posted. En attendant l'éruption des autres dents, une petite force orthopédique est appliquée avec des ELAS CLII de 10mm (portés que la nuit).

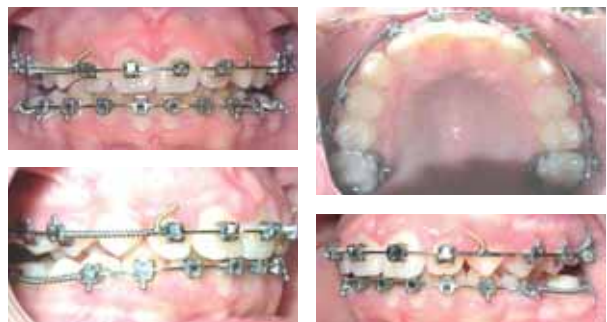L'articulé est ouvert et la patiente ferme la bouche en CLI.

Il faut maintenir les espaces pour l'éruption des dents.



MOIS 21

L'articulé est ouvert et la patiente ferme la bouche en CLI. Il faut maintenir les espaces pour l'éruption des dents.



Résultat esthétique après nivellement.

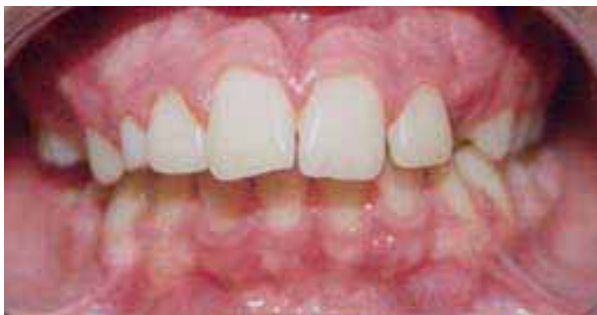
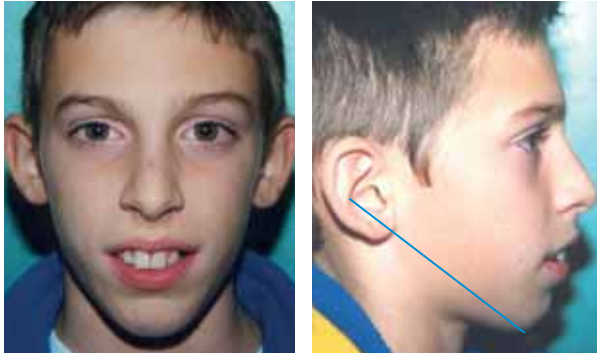Patiente à 12 ans. ▀



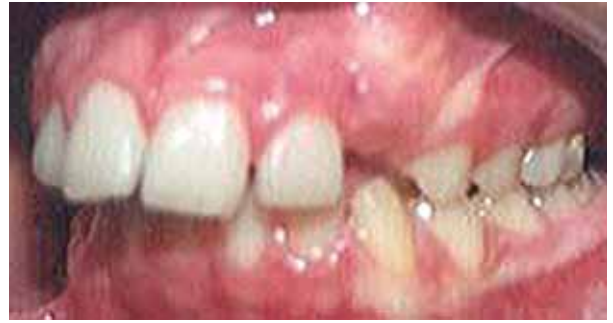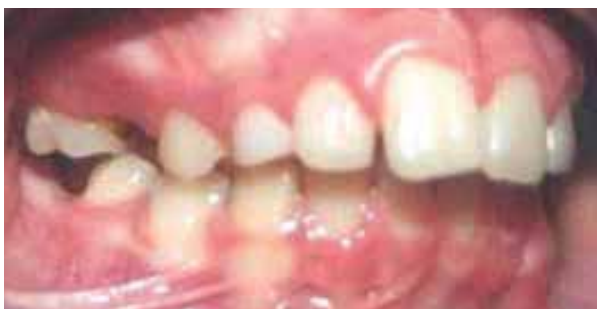16/14. Cas: Pr, garçon, âge dentaire 11.5.

Visage long, profil convexe. CLII div I entière. OJ: 10mm. OB: 6mm. APM: 46°. Excès vertical maxillaire. 46 déjà extraite.

PdT: Utilisation de l'ATP TA NiTi, de la FEO occipitale, du «NiTi Correcteur de CLII», et les élastiques.

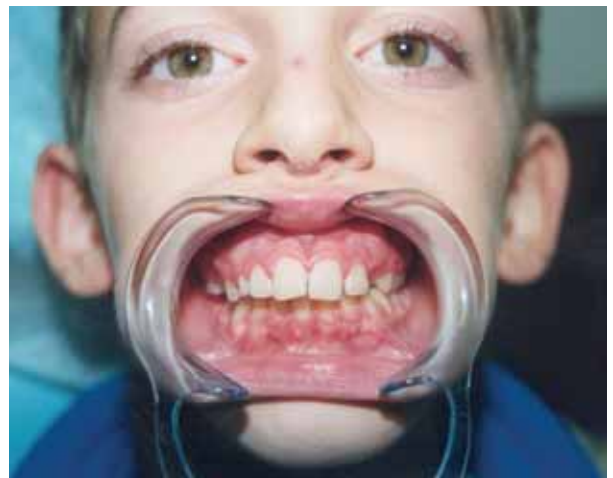

Excès vertical maxillaire: segments postérieurs sont plus bas que segments antérieurs.



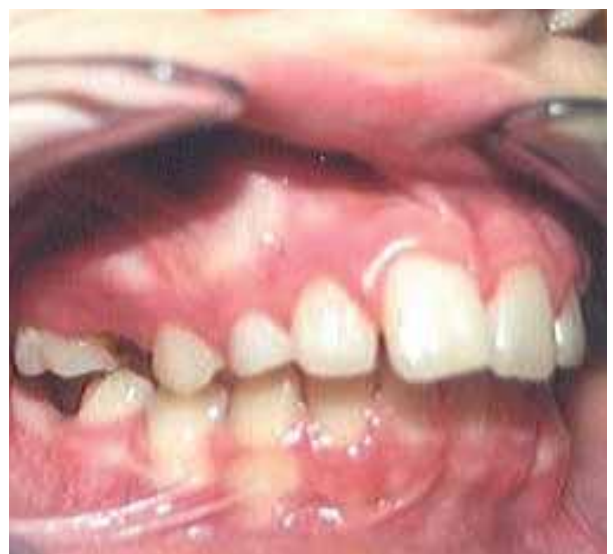Dysfonctions du tissu mou causent un déséquilibre des muscles ce qui peut avoir un effet sur le tissu dur.

La langue, les joues, les lèvres ne fonctionnent pas de façon normale.



Une **hyperaction** constante du tissu mou a des effets déséquilibrants :

- Effet direct sur les dents antérieures et postérieures et sur le procès alvéolaire par la force des joues et de la langue.
- Effet indirect sur les dents : l'**hypofonction** postérieure de la langue a comme résultat une hyperégression des dents.



APM élevé: 46° .

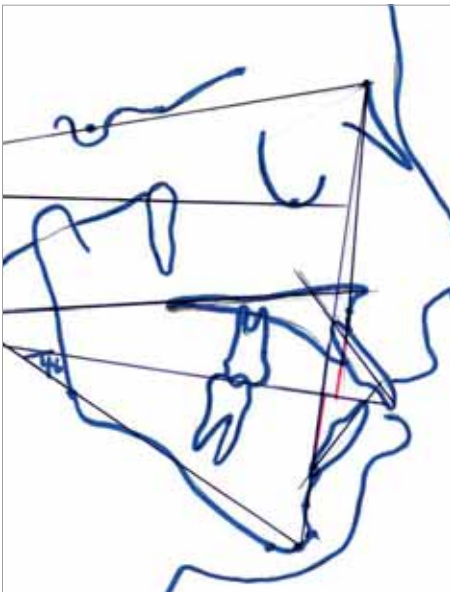
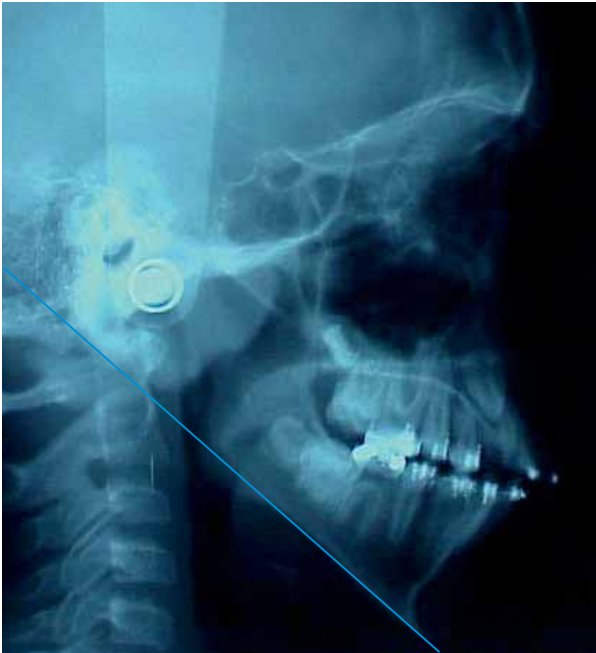Schéma de croissance vertical mandibulaire.

Patient respire avec la bouche ouverte.

La lèvre supérieure est incompetente.

La lèvre inférieure est hyperactive

Besoin d'exercices fonctionnels.



SNA 76° ANB 3° APM 46°

SNB 73° Wits +3

Le problème principal est vertical et non pas A-P.

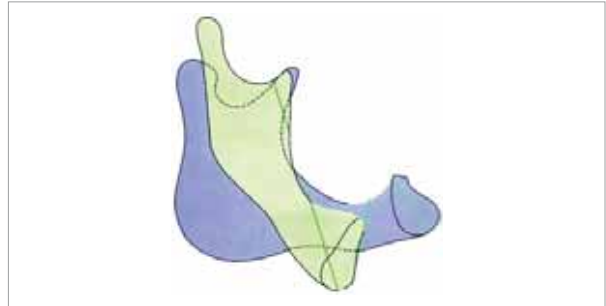
APM = 46° Wits = +3.

Les plans horizontaux se convergent juste distalement du ramus.

Rotation verticale, caractéristiques (mandibule verte):

- La hauteur antérieure du visage est disproportionnée par rapport à la hauteur postérieure.
- Le ramus est court et étroit.
- Le corps mandibulaire n'est pas large.
- La symphyse est mince.

Donc : un schéma de croissance vertical, type facial long.



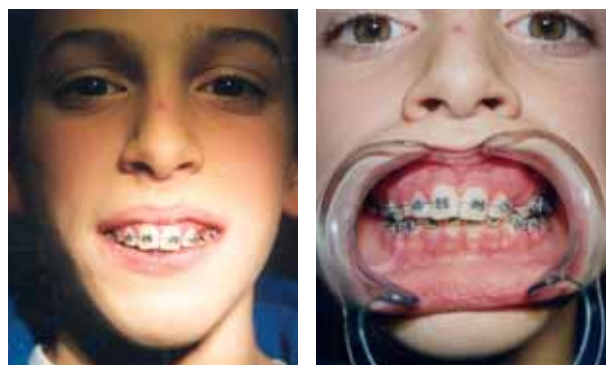Plan de traitement global: MC maxillaire pour ralentir la croissance maxillaire déjà excessive et pour stimuler la croissance mandibulaire: **création d'une croissance différentielle entre le MAX et la MAND**. Ainsi la mandibule, qui est squelettiquement rétro, peut rattraper la croissance maxillaire. Le problème avec des cas pareils (croissance mandibulaire verticale) est qu'il y a moins de potentiel pour une croissance mandibulaire horizontale vers l'avant.

Des forces d'ingression seront appliquées au niveau postérieur maxillaire avec un Rotateur NiTi et avec une FEO occipitale. Les molaires **maxillaires seront distalisées d'une position CLII vers une CLI** en utilisant le NiTi Rotateur transpalatin. Ces deux appareils ralentiront la croissance maxillaire et créeront une ingression relative du maxillaire. Ils resteront en place pendant 12 à 18 mois pour modifier la croissance maxillaire. On prévoit **un avancement mandibulaire spontané**. Mais si cela ne se produit pas, un appareil fonctionnel fixe sera utilisé pour avancer la MAND.

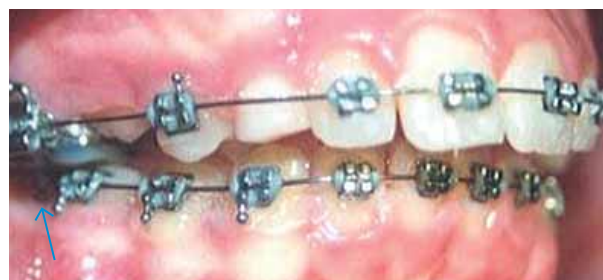MOIS 1

MAX : Bracketé toutes les dents « bracketable ».

Rotateur TA NiTi, taille 30. 16 TA NiTi, BBs.

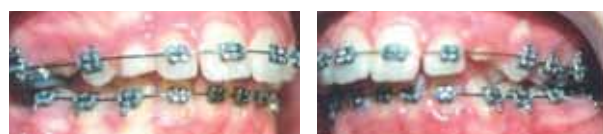
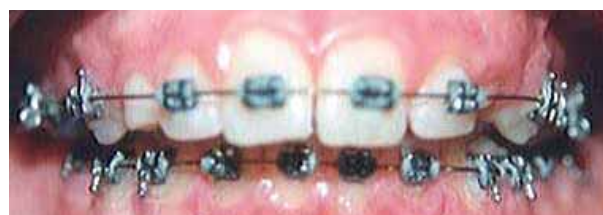

MAND: Bracketé toutes les *dents bracketables* (46 extraite).
16 TA NiTi, BBs (pour contrôler le flaring des incisives).



MOIS 2

MAX et MAND: 18x18 TA NiTi, BBs.



MOIS 3

Rotateur TA NiTi : pour faire une rotation disto-vestibulaire, une légère distalisation et une expansion des M1's, et pour déverrouiller la mandibule.

Les BBs sur l'arc maxillaire rétractent les incisives évasées. Ceci réduira l'OJ permettant une meilleure fermeture des lèvres.

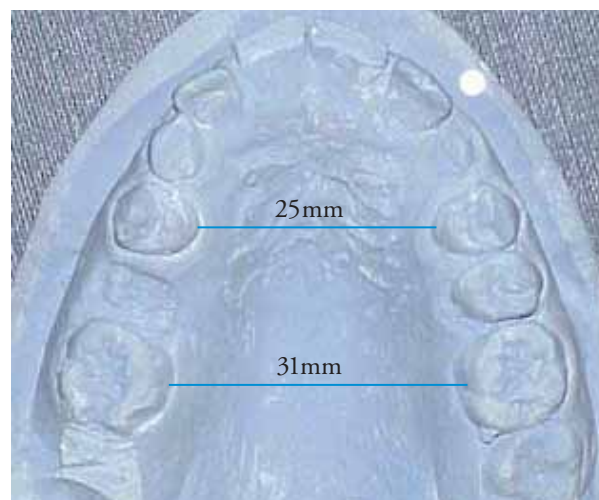
Dès que les molaires maxillaires sont détournées (mois 3) la FEO occipitale peut être adaptée au patient.

La force disto-intrusive de la FEO en combinaison avec la force verticale supérieure de la langue sur le Rotateur appliquent une force d'ingression sur les M1s et sur les segments postérieurs.

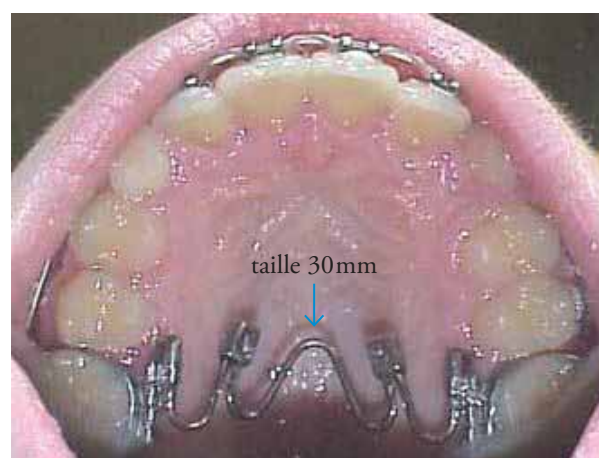Avec l'expansion maxillaire, la mandibule est déverrouillée et s'avance squelettiquement spontanément.

Donner au patient des exercices fonctionnels, et/ou le renvoyer chez un logopédiste.

Moulage maxillaire du début: forme de V, molaires en rotation ML, largeur inter-molaires = 31mm.



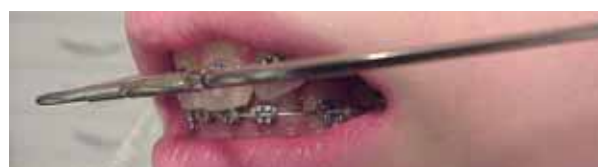Après 2 mois de port: l'arcade forme en U, incisives rétractées, molaires détournées disto-vestibulairement.



On place la FEO quand l'AD est en place depuis 3 mois parce qu'il faut avoir une rotation disto-vestibulaire des molaires. Cela facilite le placement de la FEO.

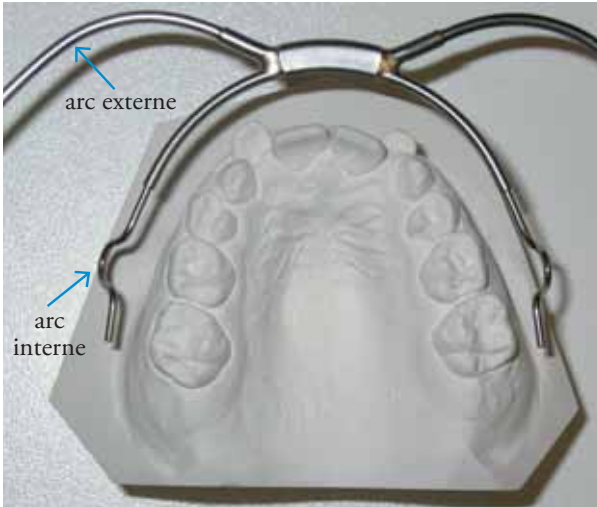
FEO traction occipitale : pour une restriction de la croissance maxillaire, donc une redirection de la croissance.

Croissance mandibulaire est nécessaire pour avoir du succès. *Création d' « une croissance différentielle ».*



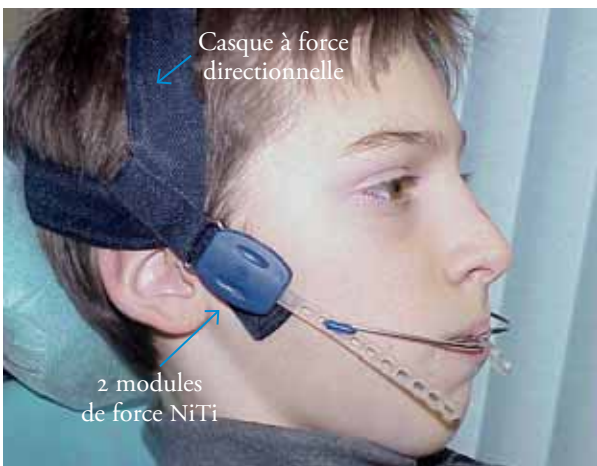LA FEO EST COMPOSÉE:

- d'un arc facial avec arc externe et arc interne.

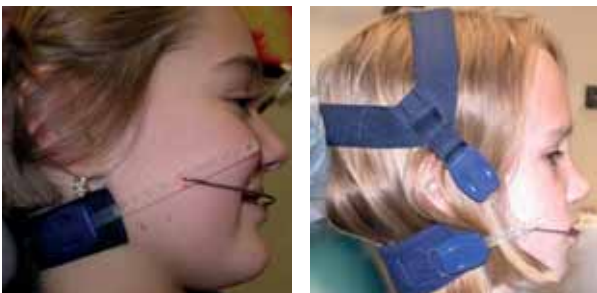

- d'un casque à force directionnelle (traction occipitale, cervicale, combi).
- de 2 modules de force NiTi avec amplitude de force déjà programmée.

La FEO occipitale est utilisée pour la modification de la croissance maxillaire et pour l'ancrage. ♥

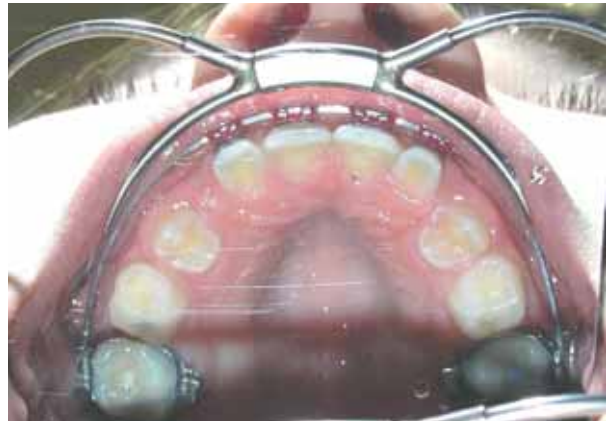

La FEO cervicale et la combi sont utilisées pour la distalisation des M1s maxillaires (voir Chapitre 16/16). ♥

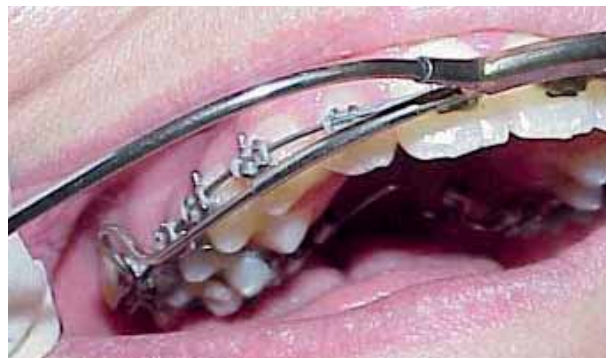
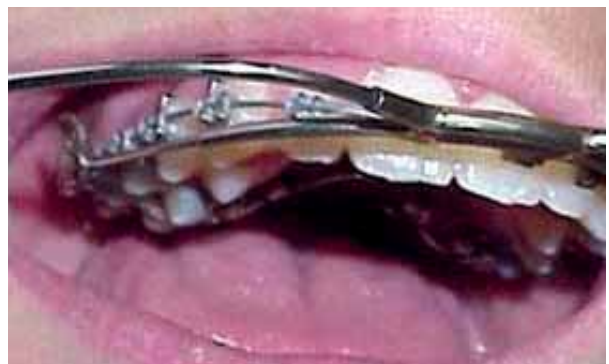
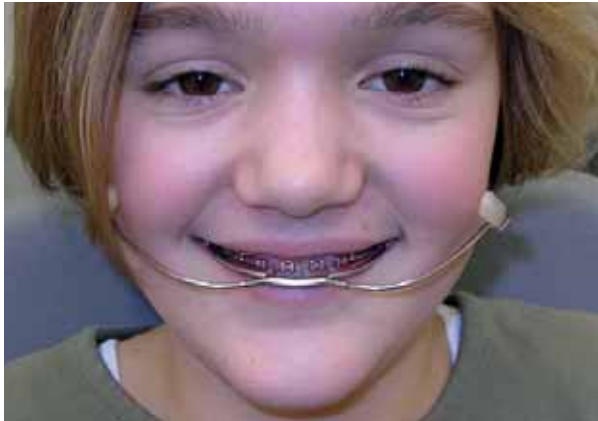ADAPTATION DE LA FEO OCCIPITALE

- L'arc interne est disponible en tailles différentes de 1 à 7, le 7 étant le plus large et le plus long.
- En choisissant l'arc interne, faire attention à ce qu'il s'insère dans les tubes molaires sans qu'il touche les brackets des autres dents (éloigné de 2 à 4mm des brackets).
- L'adaptation de l'arc interne est faite par ajustement des boucles Omega et des extensions distales.
- Parfois il est nécessaire d'élargir l'arc interne avec l'aide des doigts ou d'une pince pour arc lingual.



- L'arc interne est inséré dans les tubes molaires côté par côté. Avant l'insertion côté 2, être sûr que l'arc interne a une expansion de 1mm (qu'il réside d'abord en position passive à 1mm du tube molaire, côté vestibulaire). Ainsi, en l'insérant, l'arc interne doit être légèrement comprimé donnant plus de contention.





Les crochets d'attache de l'arc externe doivent être positionnés au niveau du CdR des 1^{ères} molaires maxillaires.

- « Special Short Outerbow » : Il est préférable d'utiliser un arc facial « special short outerbow » qui a les points d'attache des bras de l'arc externe à la même hauteur des extensions distales de l'arc interne. Ainsi les crochets d'attache sont déjà au niveau du CdR des 1^{ères} molaires maxillaires.

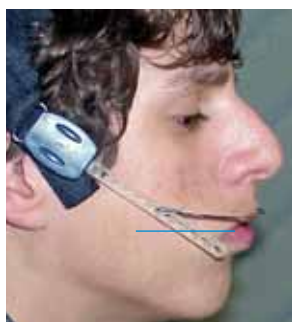
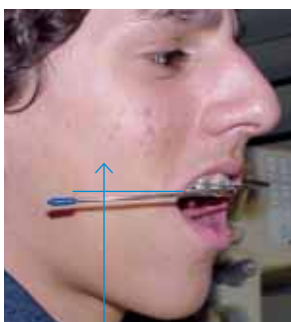
- Il est nécessaire de courber les bras externes vers le haut jusqu'à ce que leurs crochets d'attache se trouvent 10mm plus haut que les extensions distales des bras internes. Ainsi la direction du vecteur de force de la FEO passera à travers le CdR des M1s maxillaires.



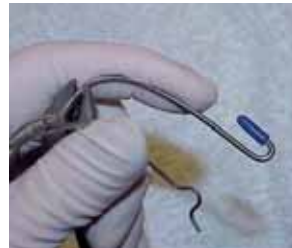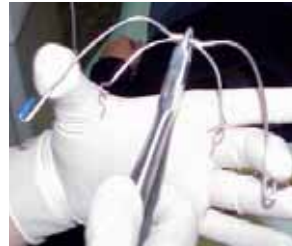Avant ajustement ▼

Après ajustement ▼

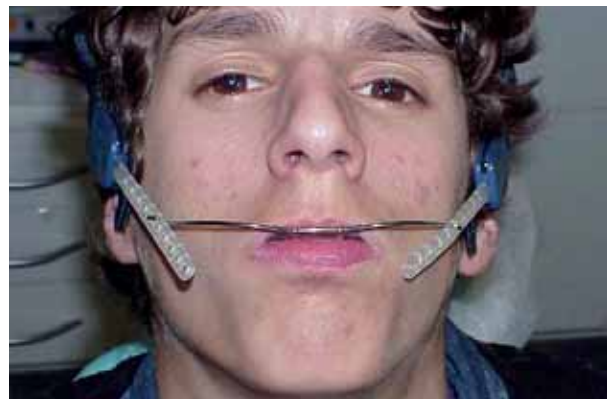

Visualiser sur la joue le CdR de la 1^{ère} molaire.

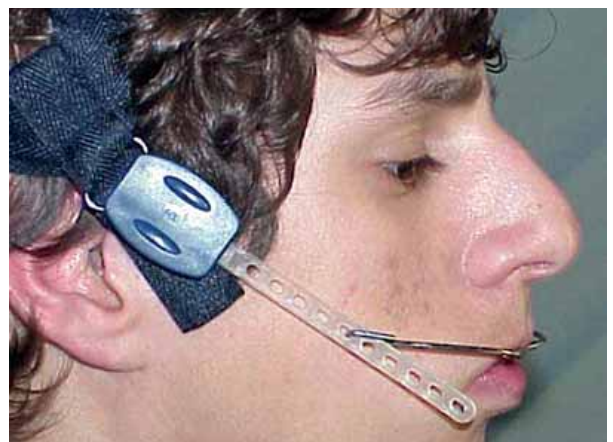
- Courber les bras de l'arc externe pour qu'ils résident près des joues. (Le patient doit dormir avec la FEO).



- Il faut choisir l'amplitude de force des « modules de force »: Ici 600gr NiTi par côté.
- Les modules de force sont attachés au casque.

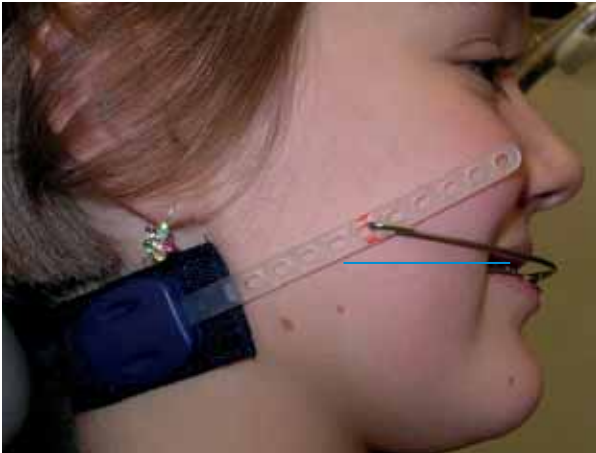


- Insérer l'arc facial dans les tubes molaires. Le casque avec module de force est posé sur la tête. Les brides sont accrochées aux points d'attache de l'arc facial (d'abord poser les brides passivement à côté des points d'attache. Puis étirer les 2 anneaux et les accrocher).



Ajustement du casque à force directionnelle et des modules de force NiTi avec brides: la force passe à travers de la CdR des 1^{ères} molaires maxillaires.

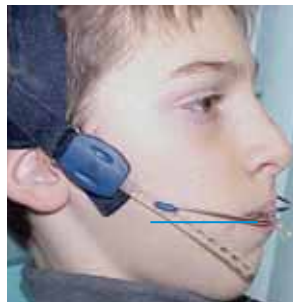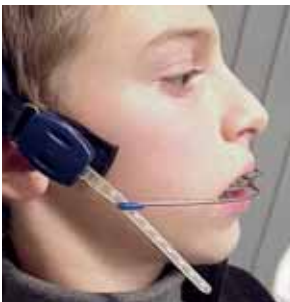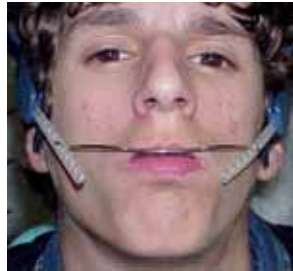Ligne Bleue = plan occlusal.



- Avant le départ du patient il faut qu'il soit capable d'enlever et d'attacher la FEO. Le port est de 16 heures par jour afin d'obtenir une modification de la croissance maxillaire. Contrôle dans une semaine.

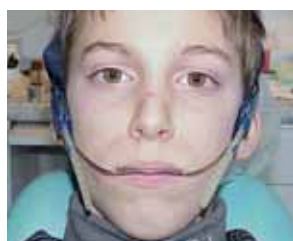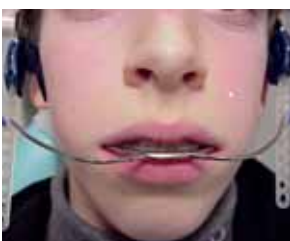Avant ajustement ▼

Après ajustement ▼



Avant ajustement ▲▼

Après ajustement ▲▼



MOIS 6

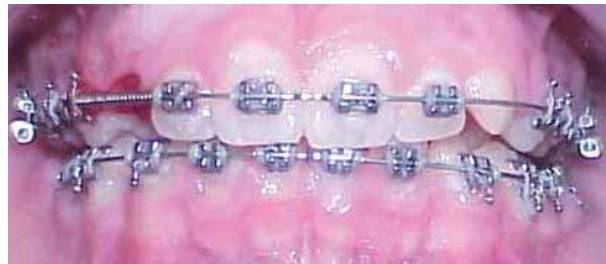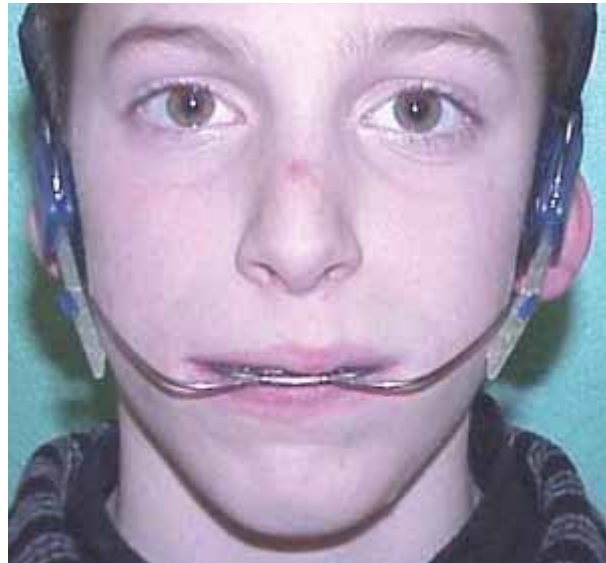FEO: Le port est de 16/24 et la force est 600gr par côté.

MAX: bracketé 25. 19x25 TA NiTi .

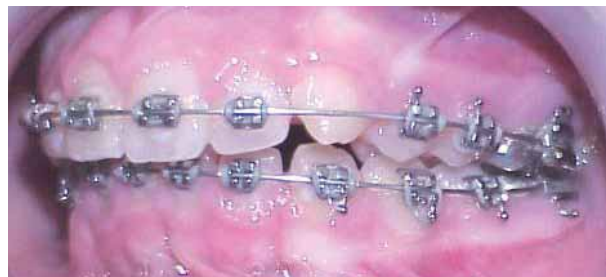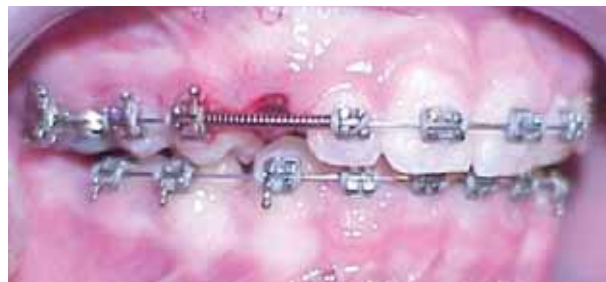MAND: 19x25 TA NiTi

Mandibule est déverrouillée. Patient est capable de mettre la mandibule en position CLI avec les lignes médianes alignées.

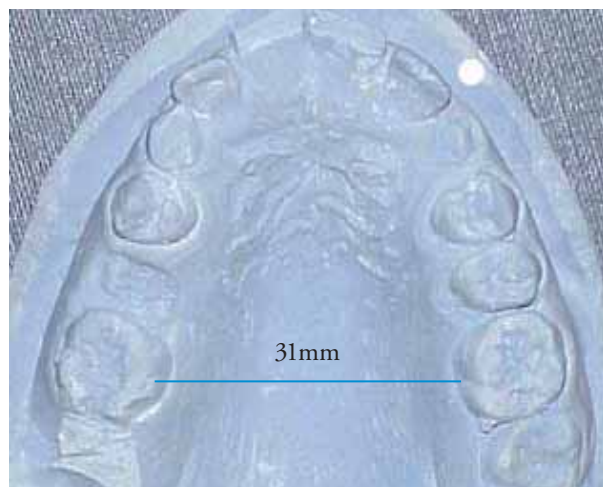
Fermeture des lèvres est obtenue.



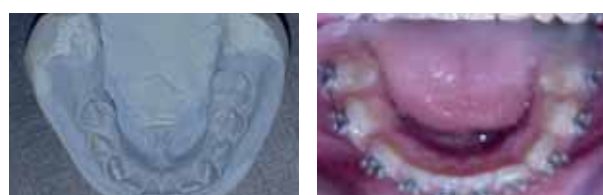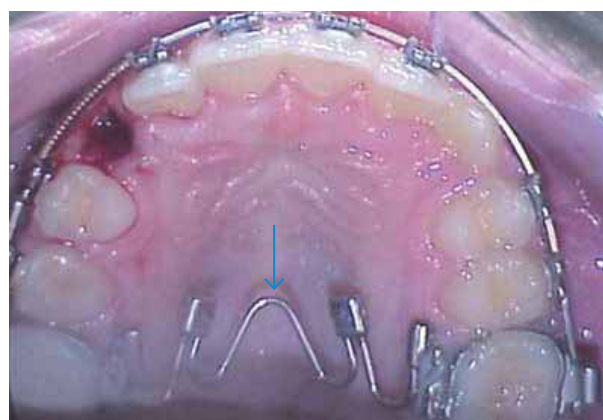MAX: ressort-O pour maintenir l'espace au niveau 13.



Ci-dessous: le résultat du Rotateur NiTi et des arcs avec BBs: la rotation disto-vestibulaire des molaires et le remodelage.

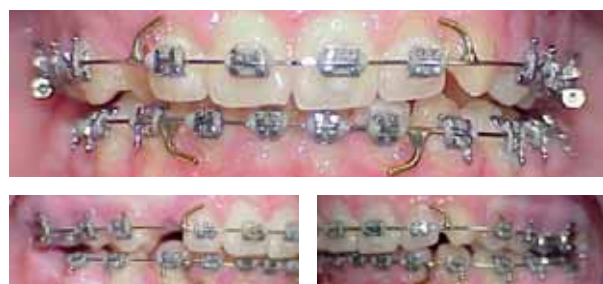

Rotateur (taille 30mm) ▼



MOIS 7

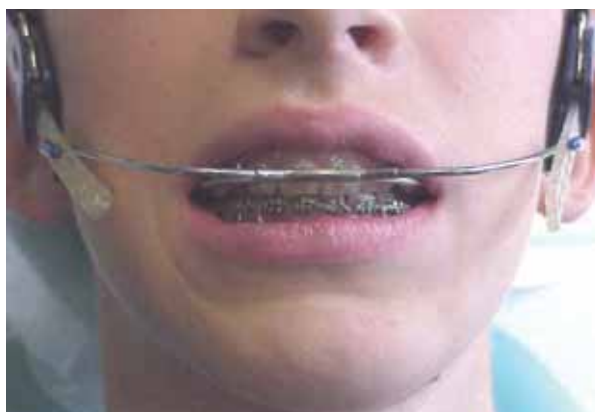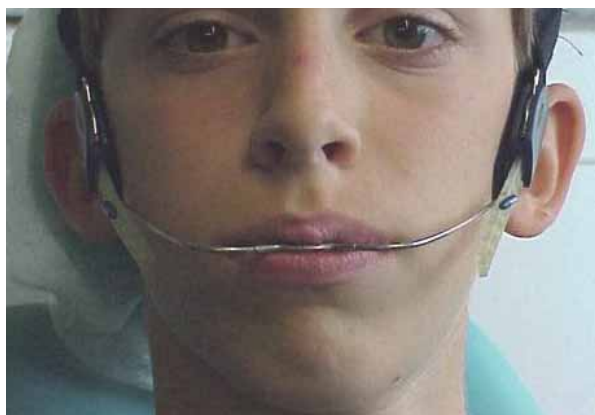
MAX et MAND: N. 19x25 acier posted. Ces arcs finiront le nivellement.



MOIS 8

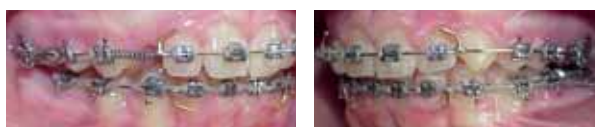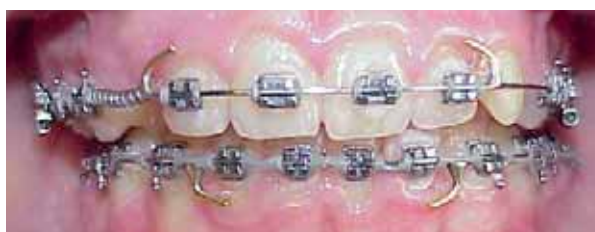Contrôle de la FEO.

Patient la portera 24/24 pendant un mois.



MAX: Radio de 13 (13: est-elle incluse ?).

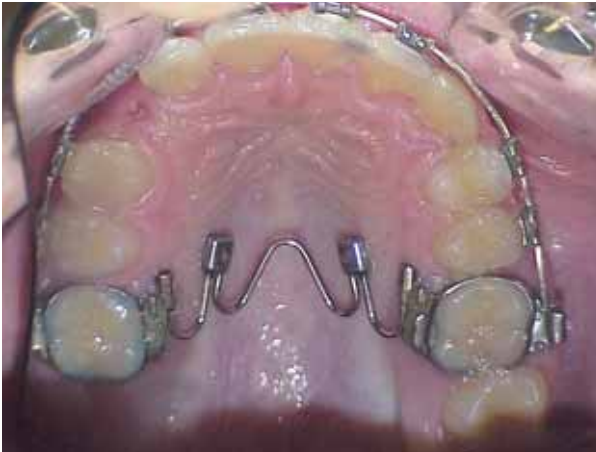MAND: CH L-L pour fermer les petits espaces et pour consolider l'arcade.



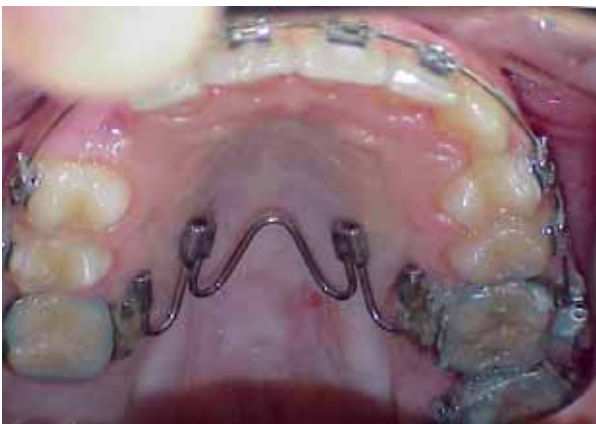MOIS 9

Depuis un mois, le patient a porté la FEO 24/24, on a obtenu l'ingression absolue des molaires avec une distalisation de 1mm. Mais la 27 a percé donc il faut la baguer et l'engager dans l'arcade.

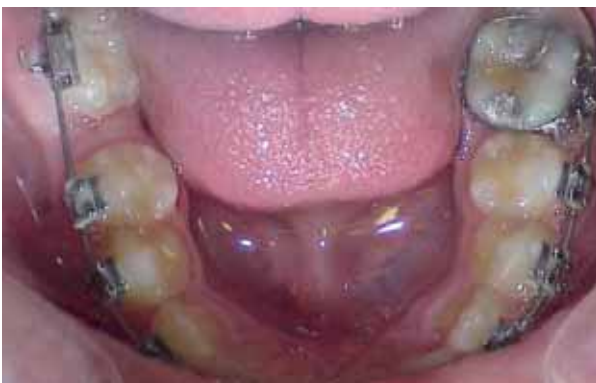La FEO: à nouveau un port de 16/24.



MAX: Bagué 27 et rebagué 26. 16 acier pour niveler. ▼



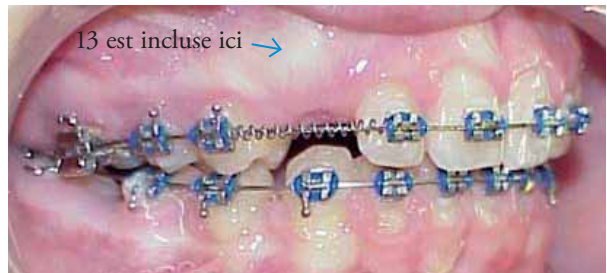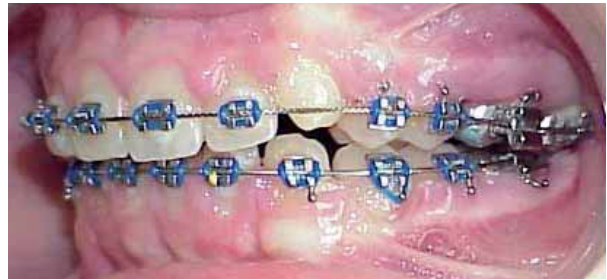
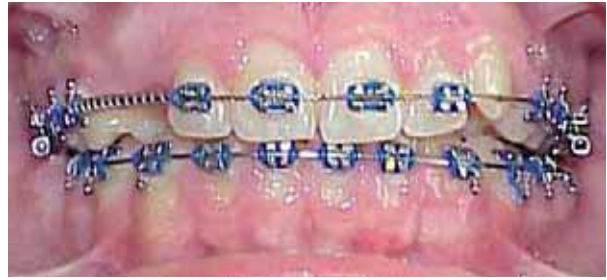MAND: 47 a percé, mais avec une 45° d'inclinaison linguale. Bracketé 47 (tube). 20x20 TA NiTi. 47 se redressera simplement en utilisant la série d'arcs habituelle. ▼



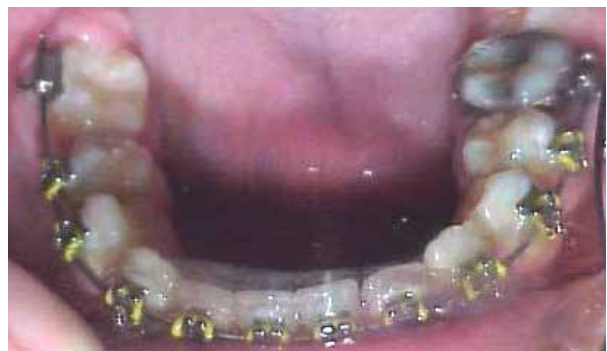MOIS 10

MAX: 19x25 TA NiTi; ressort-O pour maintenir l'espace I3. Dans un mois, I3 sera découverte chirurgicalement et le 19x25 acier sera placé avant la chirurgie.

MAND: 19x25 TA NiTi.

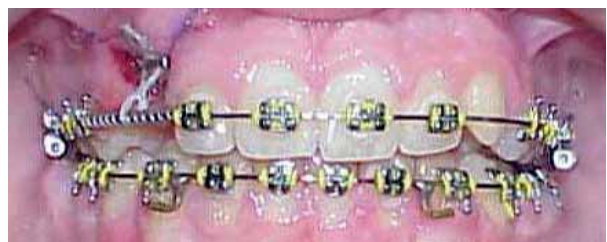

MAND: 19x25 TA NiTi. 47 continue à se redresser automatiquement à cause de la force de couple conférée par l'arc rectangulaire.

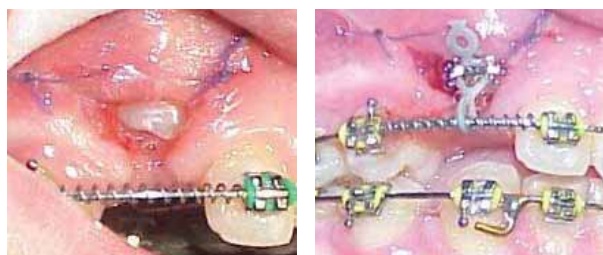

MOIS 11

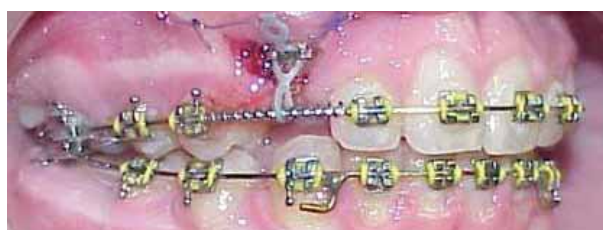MAX: 19x25 acier (ancrage pour la force de la chaînette). Un lambeau pour découvrir I3.



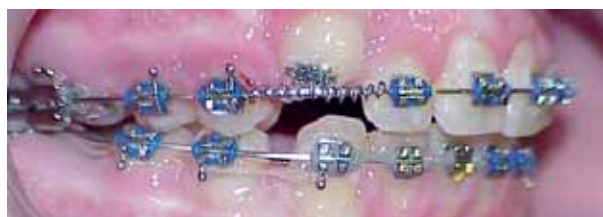Lambeau avec des points de sutures pour protéger la gencive attachée.



Une clavette (« cleat ») est collée à 13. 2 anneaux de CH sont tirés de l'arc et attachés à la clavette. Ceci confère un vecteur de force de 13 vers le bas.

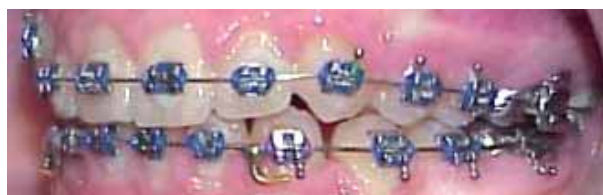
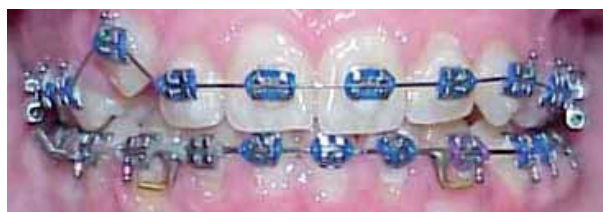
DÉBUT DE MOIS 12



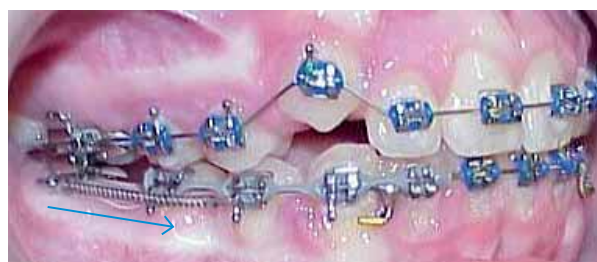Mois 12 (cont)

MAX: 13, 23 sont bracketées. N. 16 TA NiTi.



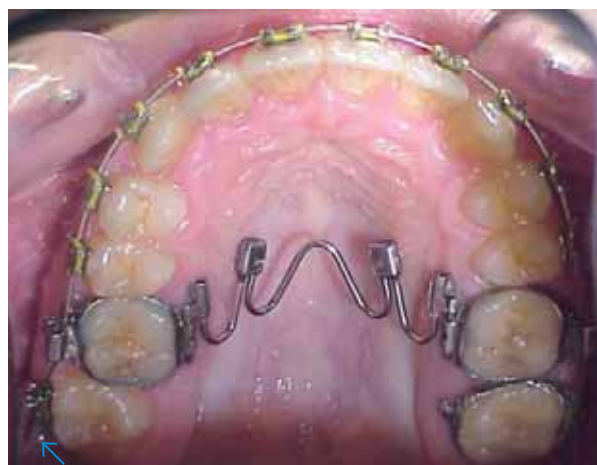MAND: 19x25 acier posted; Ressort-F de 200gr pour protracter la 47 de 3 à 4mm. La force CLI est attachée de 47 à 44: ainsi le vecteur de force est droit.

La CH L-L donne un ancrage à 44.

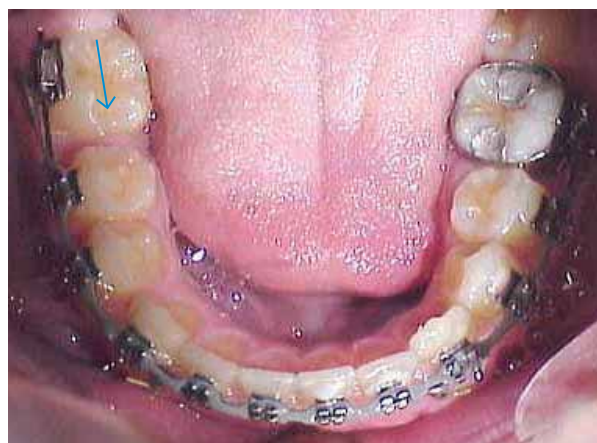

MOIS 15

MAX: N. bracket 17. N. 18x18 TA NiTi.



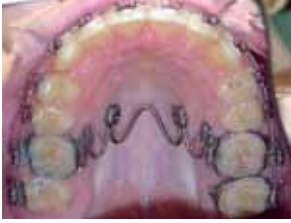MAND: 19x25 acier. CH L-L de 36 à 46 (47) pour consolider l'arcade.



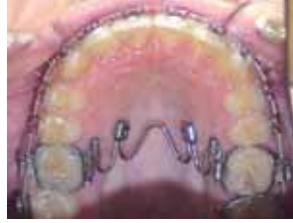MOIS 16

MAX: 19x25 TA NiTi.

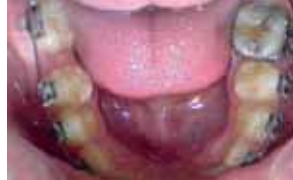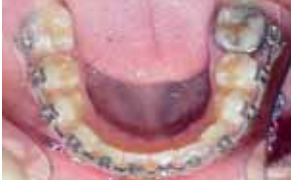MAND: N. CH L-L de M1 à M1.



Mois 16 ▲ ▽ ▼

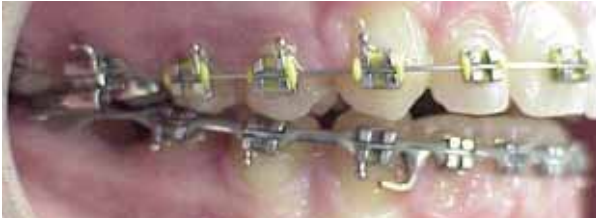

Mois 9 ▼



MOIS 17

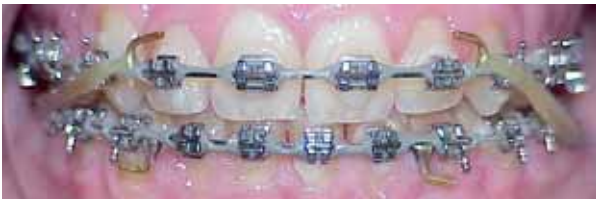En RC, le patient a encore un OJ important. Décision prise d'utiliser un appareil fonctionnel fixe: le NiTi Correcteur de CLII (NCC). Le patient portera les ELAS CLII pour préparer orthopédiquement la mandibule.



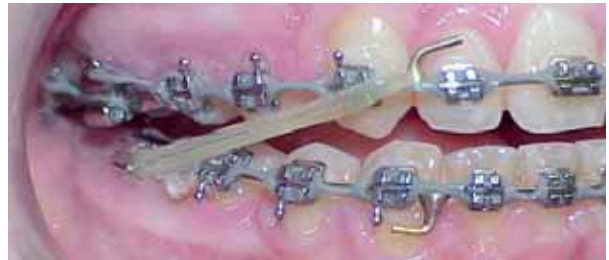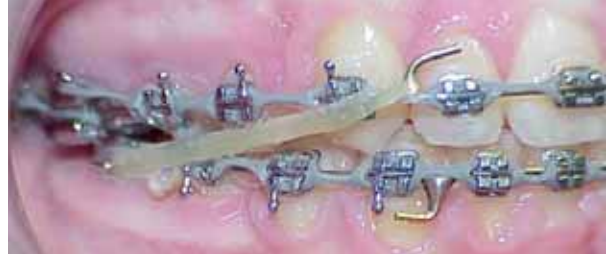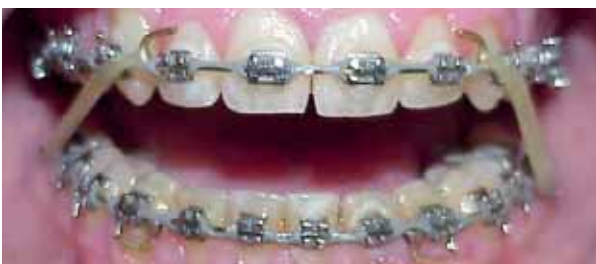MAX: N. 19x25 acier posted, CH L-L de M₂ à M₂.

Torque additionnel (de 5° à 10°) ajouté aux incisives.

MAND: même 19x25 acier posted. N. CH L-L de M₁ à M₁. Commencé ELAS CLII «légers», de 10mm des M₁s MAND aux posts MAX, 10/24 (la nuit): Léger effet orthopédique.



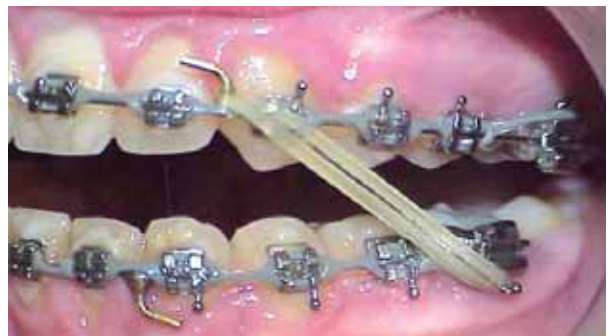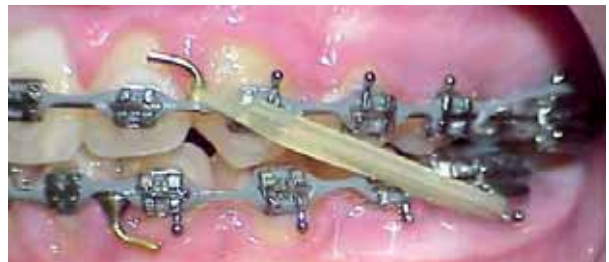Comme la force des ELAS CLII est relativement légère, l'effet sur l'arcade mandibulaire est plutôt orthopédique.



Cette force légère ELAS CLII (10mm des M₁s mandibulaires aux posts sur arc maxillaire, 10/24 la nuit), donne un léger effet orthopédique mandibulaire. A continuer pendant 3 mois.

La mandibule déverrouillée, l'utilisation des forces légères CLII, la FEO occipitale et les exercices fonctionnels ont eu pour but: travailler avec la nature pour stimuler une croissance mandibulaire horizontale sans qu'il y ait des effets secondaires non désirables (égression des dents postérieures). Attention aux forces lourdes intermaxillaires CLII qui pourraient faire une égression des molaires mandibulaires (effet de cale) créant une rotation de la mandibule dans le sens des aiguilles d'une montre, aggravant le visage long.

Malgré tous ces efforts, la mandibule ne croît pas horizontalement. On placera le NCC qui propulsera la mandibule en avant (avec les forces de TA NiTi) dans une position CLI (sans coopération), ainsi il y aura une correction orthopédique et orthodontique sans égression postérieure mandibulaire.

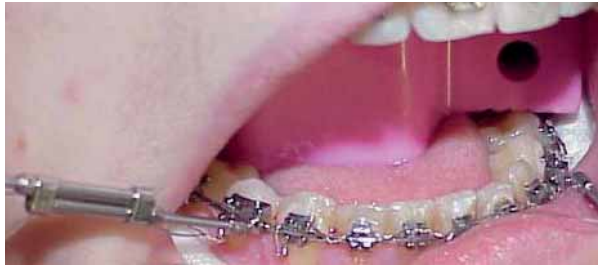

MOIS 19

MAX: 19x25 acier, torque additionnel de 5° aux incisives.
CH L-L de 17 à 27.

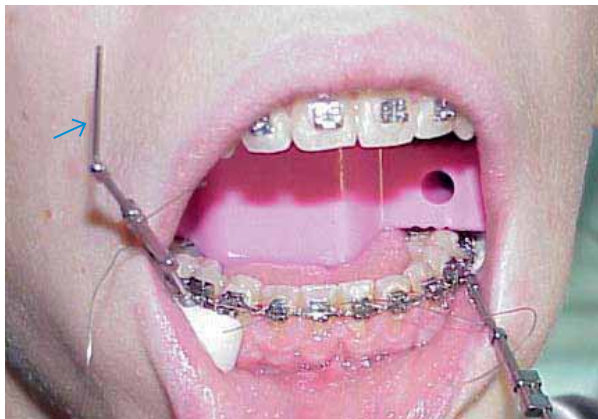MAND: Placer «NiTi Correcteur de CLII» (NCC). 21x25 acier.

1. Attacher le clamp (sans qu'il touche les brackets) avec la clef pour le NCC entre les P1s et les canines.



MAND: Le NCC confère une force importante vers l'avant (250gr) qui peut créer une inclinaison en avant des incisives. Donc pour éviter cela et pour stabiliser l'arcade: 21x25 acier, BBs et une ligature métallique «en 8» de M1 à M1 qui fonctionne comme attache en arrière, consolidant l'arcade et permettant la mandibule et les dents d'avancer en bloc sans inclinaison des incisives.

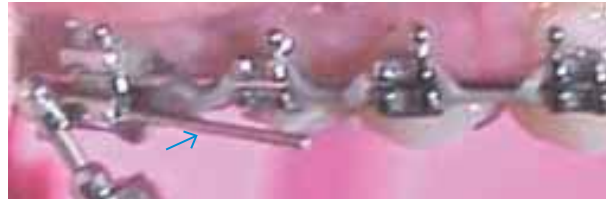«Fil d'ancrage» sans mémoire inséré dans le tube pour FEO.



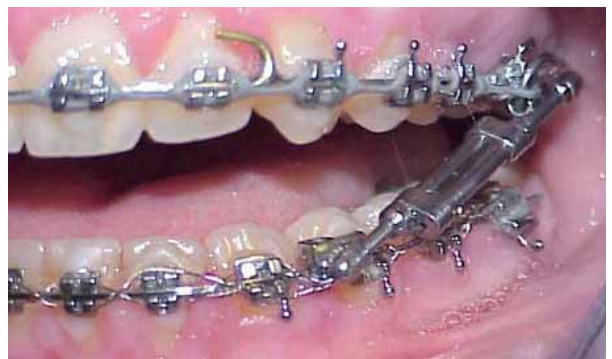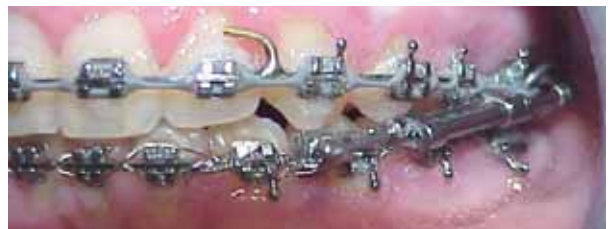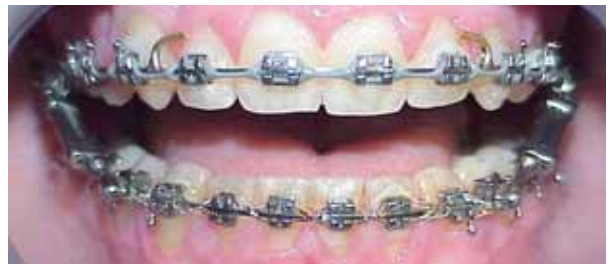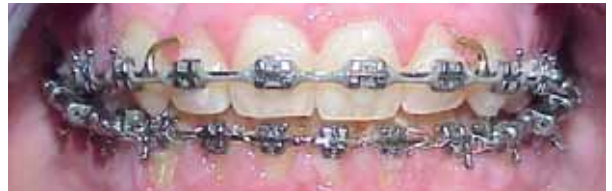2. Le fil d'ancrage est inséré par le côté distal du tube pour FEO.

Appareil fonctionnel fixe: si possible, choisir d'utiliser la «taille petite» du NCC et non pas la taille large, parce que la force en est moins forte et par conséquent plus orthopédique qu'orthodontique (ce qui est préférable dans ce cas-ci parce qu'on essaye d'optimiser le potentiel de la croissance horizontale).

Rotateur molaire reste en place. FEO est arrêtée.



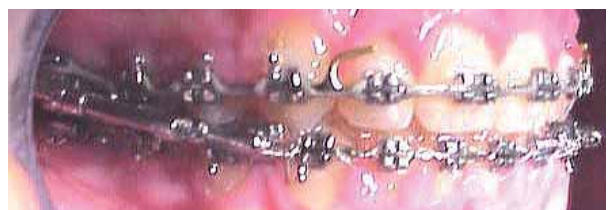Le fil d'ancrage est maintenant rabattu vers la distale et derrière le crochet de la bague molaire. ◆

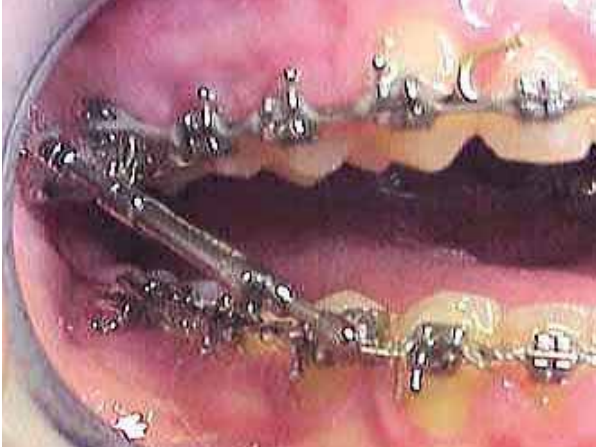

MAX: il y a une force disto-intrusive aux dents postérieures.

MAND: il y a une force mesio-intrusive aux dents antérieures.

Donc pas d'égression qui pourrait aggraver le visage long.





PLACEMENT DU NCC

Première étape

Stabilisation de l'arcade mandibulaire:

Placer un arc 19x25 ou 21x25 acier avec posts ou crochets et avec bend-backs (très important!!!).

Placer une CH L-L de M1 à M1 et des tie-backs métalliques des M1s aux posts sur arc. Ou faire «tie-back» de l'arcade avec ligature métallique «en 8» de M1 à M1.

Deuxième étape:

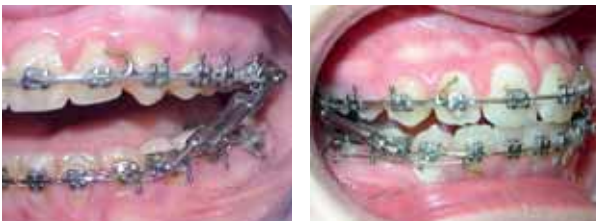Sur l'arcade maxillaire, placer:

Bagues molaires avec tubes pour FEO.

19x25 ou 21x25 acier posted.

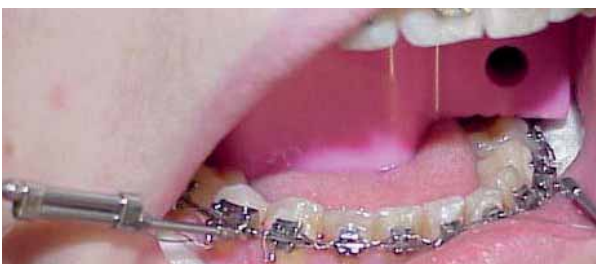CH L-L M1 à M1.

Si le patient porte déjà un ATP NiTi, le laisser en place.



Troisième étape:

MAND: Attacher la partie mandibulaire sur l'arc. L'arc doit avoir des BBs, des tie-backs et une CH L-L de M1 à M1 pour éviter un versement des dents antérieures.

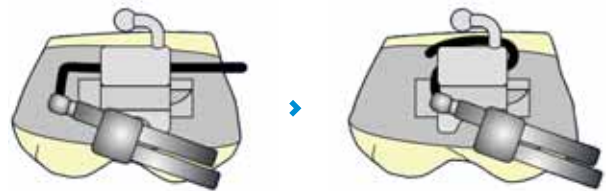


Quatrième étape:

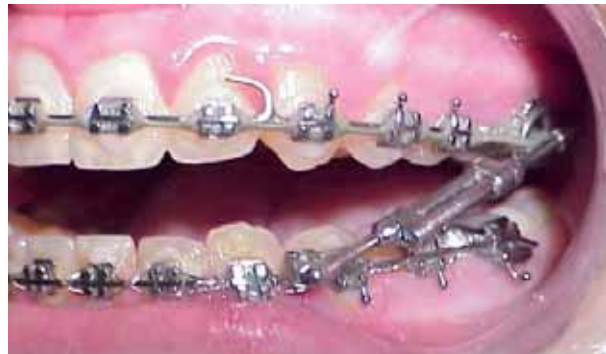Insérer le « fil d'ancrage » du NCC dans le tube pour FEO du côté distal jusqu'à ce que la courbe dans le fil touche la partie distale du tube.

La partie mésiale du fil d'ancrage est maintenant rabattue vers la distale et derrière le crochet.

{Il existe d'autres appareils avec d'autres systèmes d'attachement.}



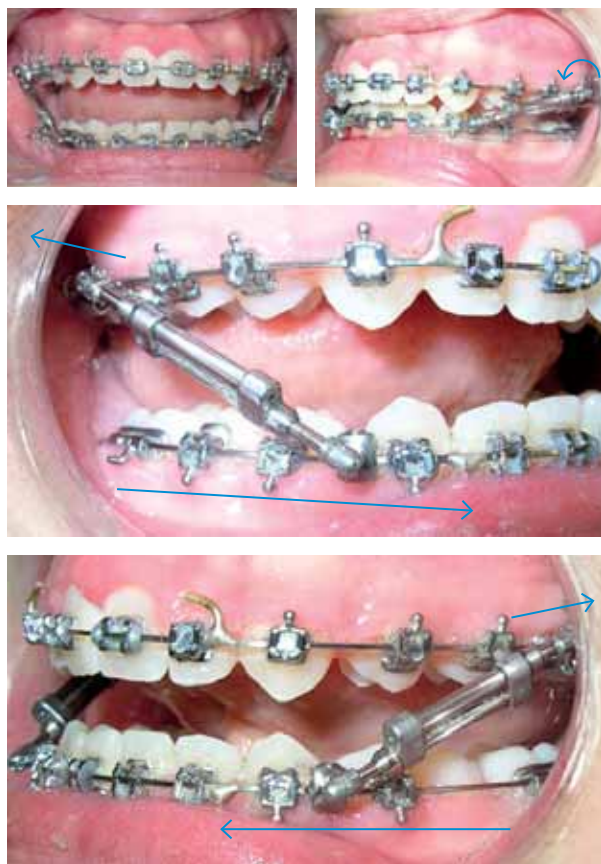Cinquième étape: Vérifier qu'il n'y a pas d'interférences pendant le mouvement de la mandibule.



Une autre façon de placer le NCC:

Utiliser la taille petite et attacher le clamp côté mandibulaire. Maintenant insérer le « fil d'ancrage » du NCC dans le tube pour FEO du côté mésial jusqu'à ce que la courbe dans le fil touche la partie mésiale du tube. La partie distale du fil d'ancrage est maintenant rabattue vers la mésiale et derrière le crochet.

Avec cette méthode le placement est plus facile et la force conférée par la petite taille par rapport à une taille plus large, est plus orthopédique qu'orthodontique.



Contrôle

Contrôle dans une semaine, puis une fois par mois.

Remplacer la CH L-L une fois par mois.

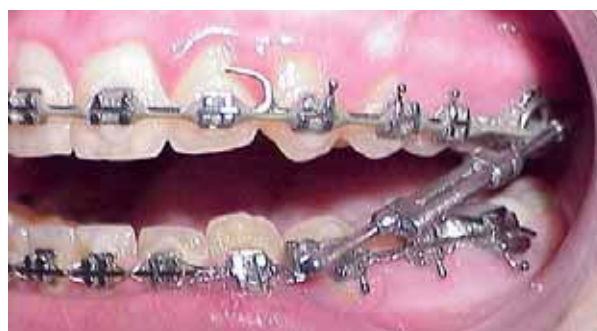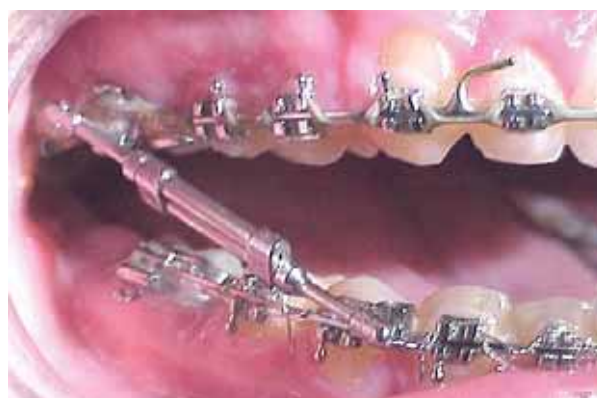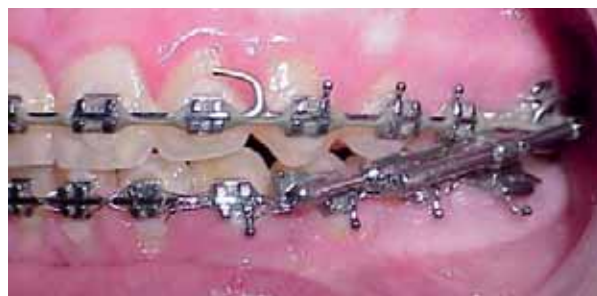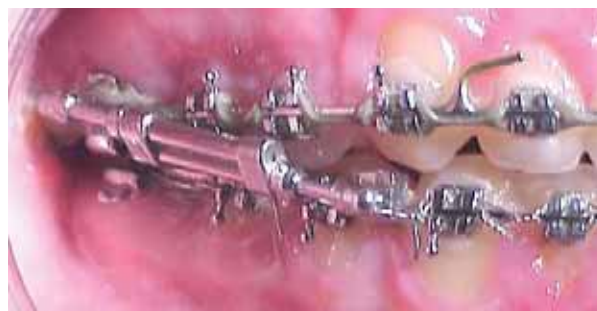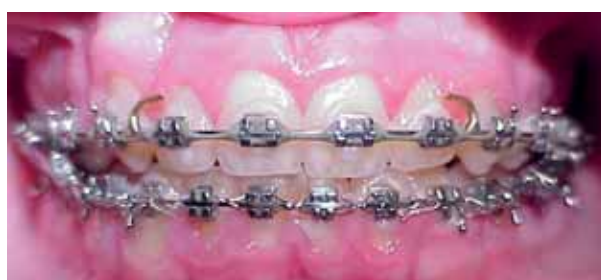Anticiper 1 à 2mm de changement par mois chez les adolescents.

En général, le mouvement de la malocclusion CLII est orthodontique mais une partie est orthopédique (1 à 3mm).

L'appareil NCC a achevé le résultat final quand les incisives sont bout à bout ou même légèrement CLIII (hypercorrection). Le NCC est maintenant enlevé. Il faut anticiper une récurrence d'environ 1 à 2mm.

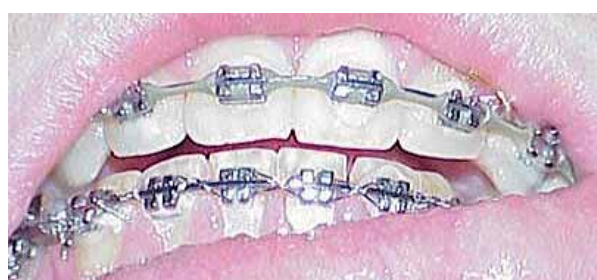1 MOIS PLUS TARD... MOIS 20

Patient portera cet « appareil fonctionnel fixe » pendant 3 à 4 mois.

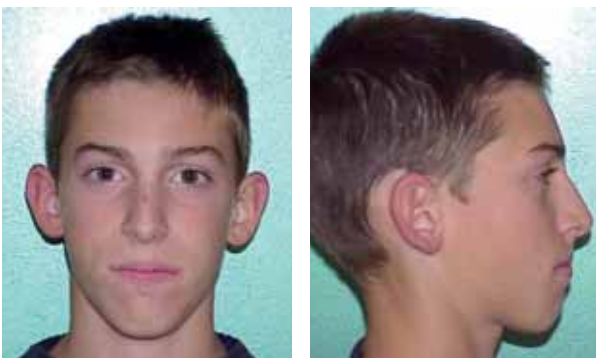
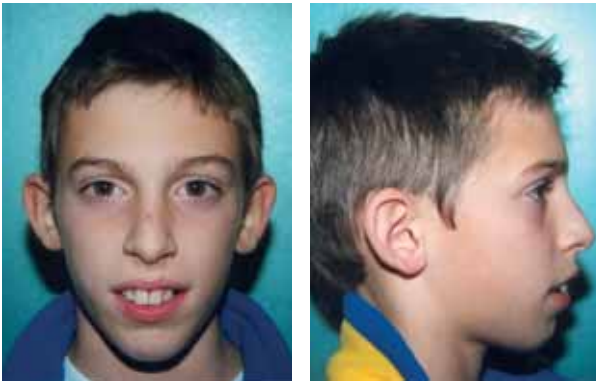
MOIS 21

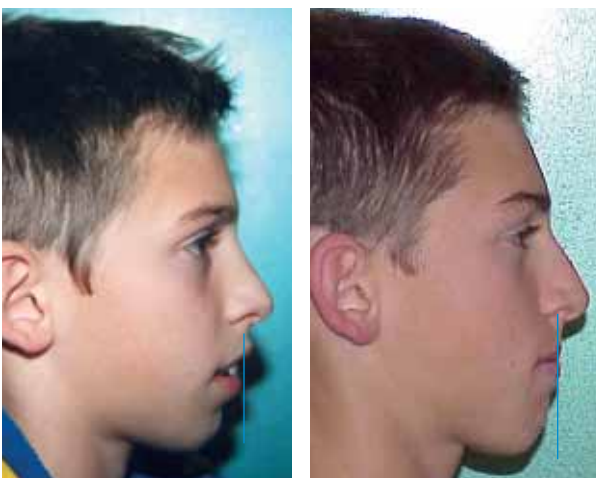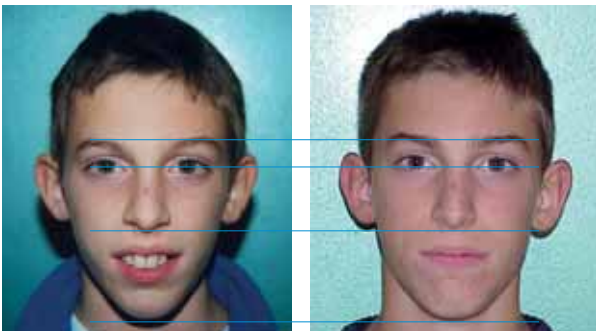Vérifier l'occlusion en RC.



Fermeture des lèvres



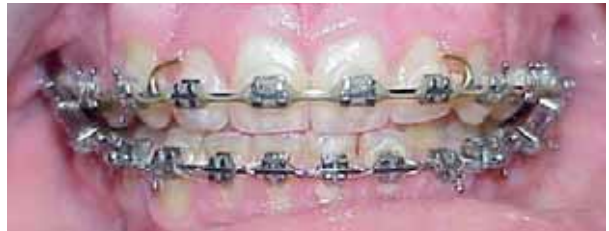Généralement avec un patient qui respire par la bouche: quand la mandibule est propulsée dans une position de CLII par le NCC, il y a automatiquement fermeture des lèvres.



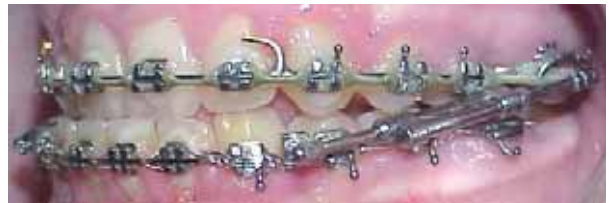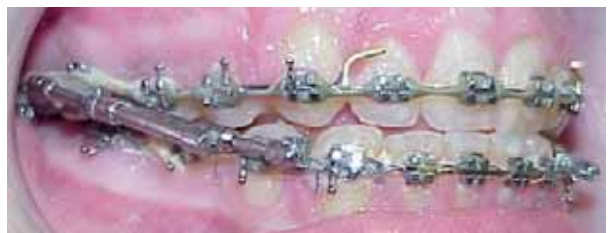MOIS 23

Hypercorrection de la malocclusion de CLII: l'articulé est légèrement CLIII.

NCC enlevé après 4 mois de port.



Il faut hypercorriger l'articulé en CLIII.



MOIS 24

MAX: Rebracketé 21 et 22. Placé 21x25 TA NiTi pour commencer les finitions: laisser travailler pendant 3 mois.

MAND: 19x25 acier posted. CH L-L M1 à M1. Après 1 mois, placer 21x25 TA NiTi et enlever l'ATP (Rotateur) pour permettre l'engrainement.



3 MOIS PLUS TARD... MOIS 27

MAX: 19x25 TA NiTi est segmenté. Commencé ELAS delta de 4mm, 24/24 pour l'engrainement de 13. A vérifier dans 2 semaines.

MAND: 19x25 TA NiTi. Crochet de Kobi 43. CH L-L aux dents antérieures. ♥

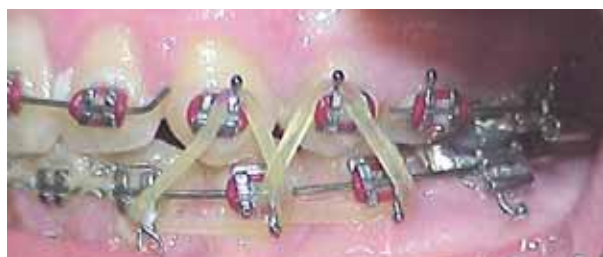

MAX: 19x25 TA NiTi est segmenté. Commencé deux ELAS delta de 4mm, 24/24 pour l'engrainement de 23 et 24. ▼

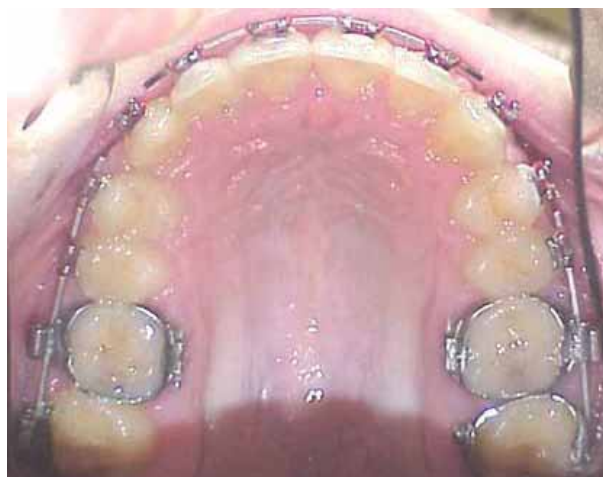A vérifier dans 2 semaines.

MAND: 19x25 TA NiTi. Crochet de Kobi 33.

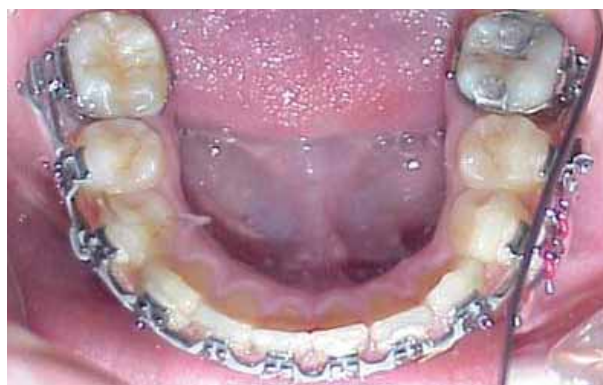CH L-L aux dents antérieures. ▼



MAX: Rotateur molaire enlevé.



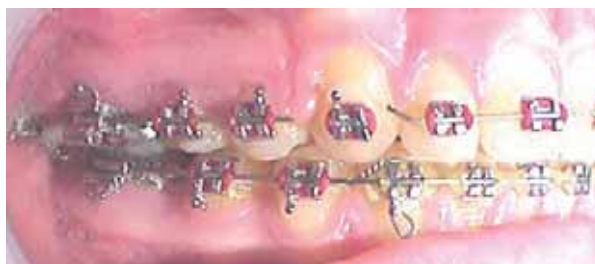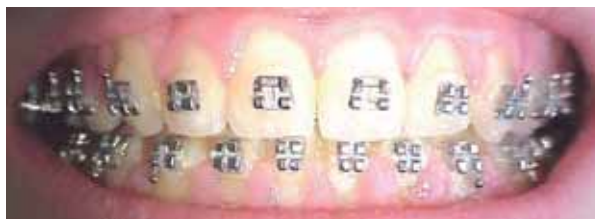Remarquer: 47 est maintenant 46.



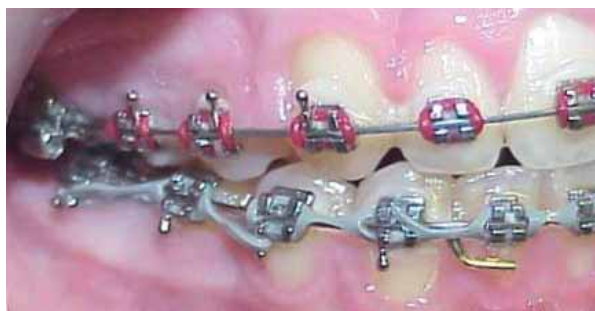MOIS 28

Enlèvement de l'appareil AD.

La gencive est gonflée.



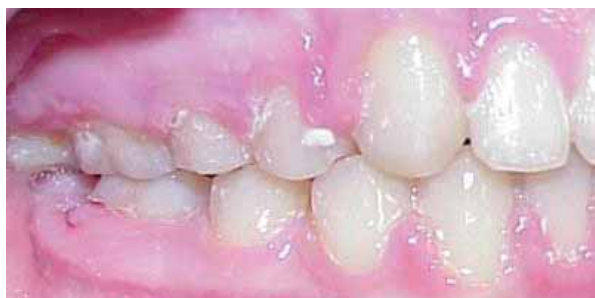Mois 24 ▼



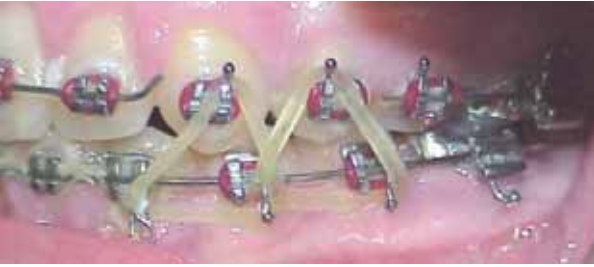Mois 27 ▼



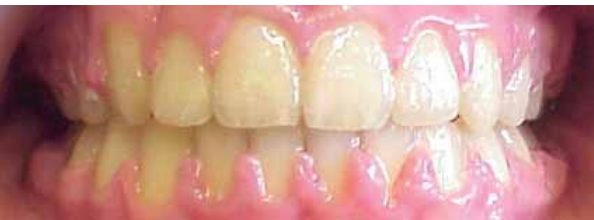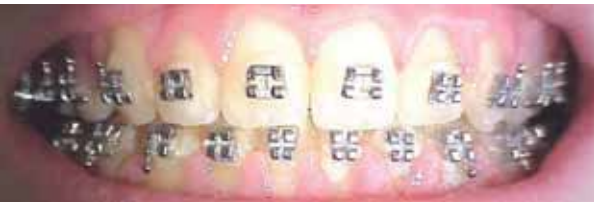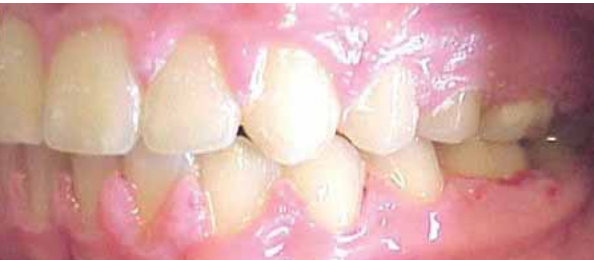Mois 28 ▼



Mois 27 ▼

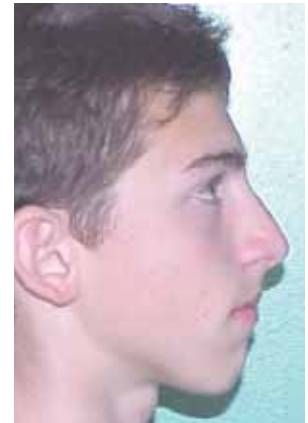
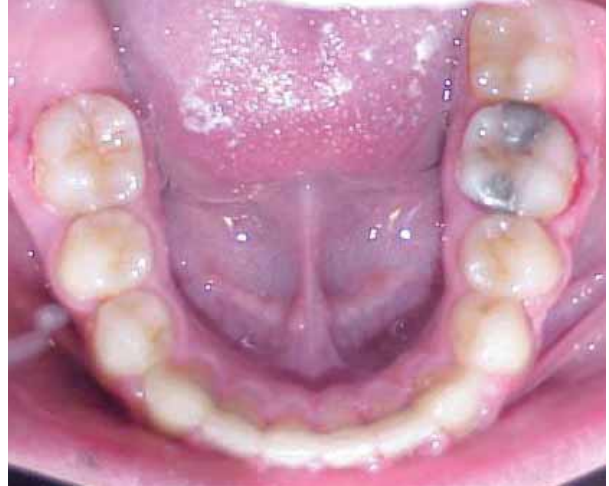
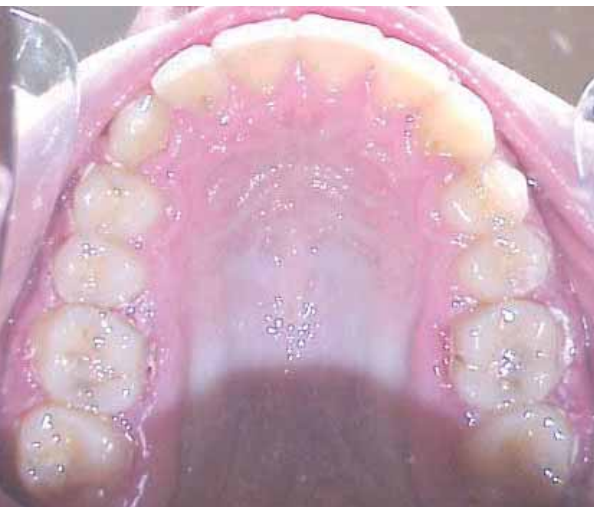Mois 28 ▼



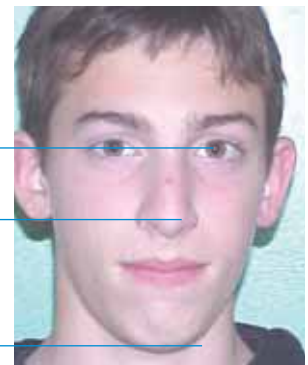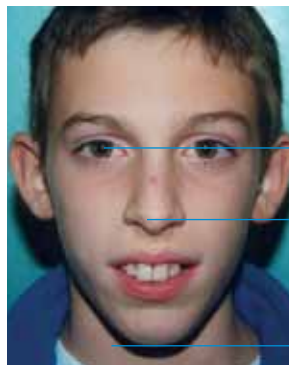MAND: « Arc sans mémoire de contention » fixé avec de la composite permanente.

MAX & MAND: Faire les empreintes pour les plaques de contention « Hawley »

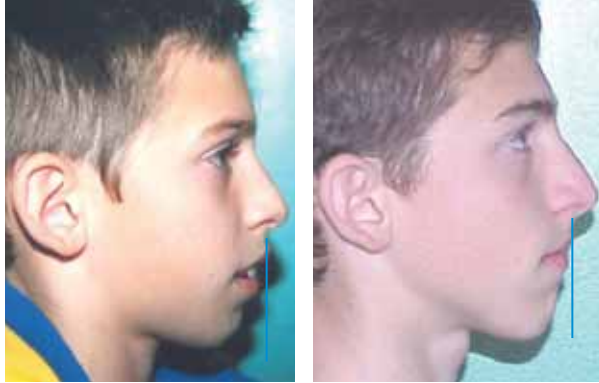

Age 11.5 ans ▼

Age 13.8 ans ▼

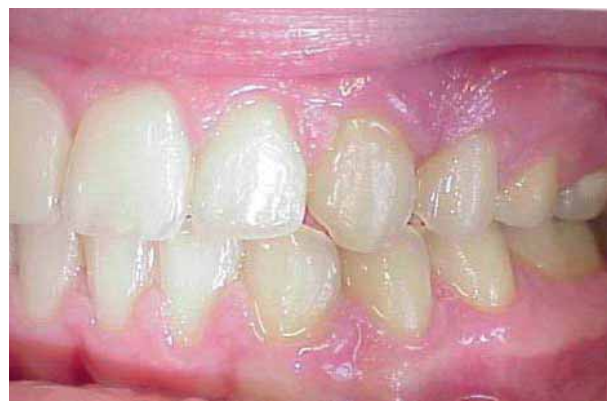
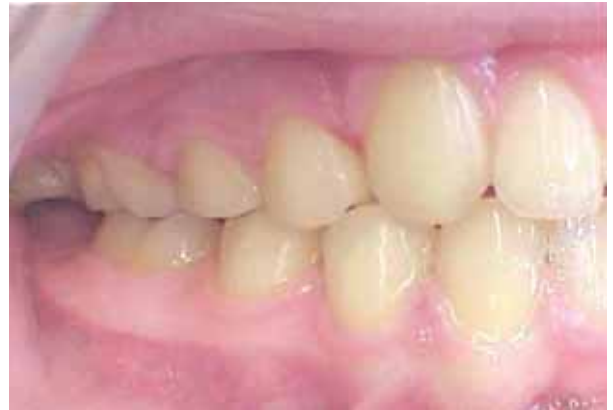
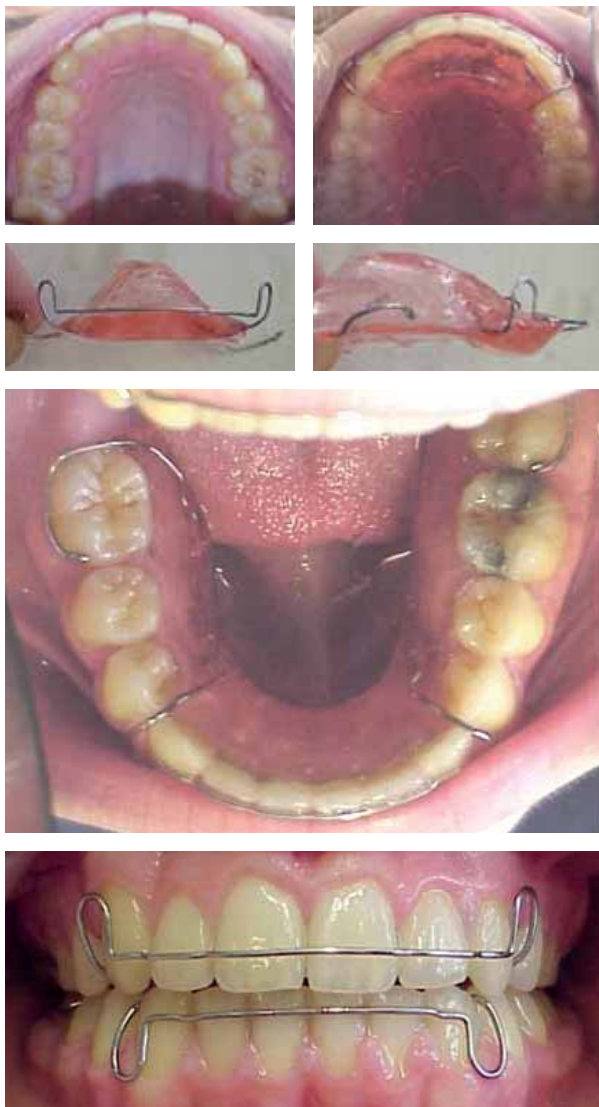«Le pog du tissu mou» a avancé. Le corps mandibulaire est plus long.



4 JOURS PLUS TARD...

Placé les plaques de contention Hawley. La plaque maxillaire a un plan incliné pour aider à maintenir la position de la mandibule en avant .

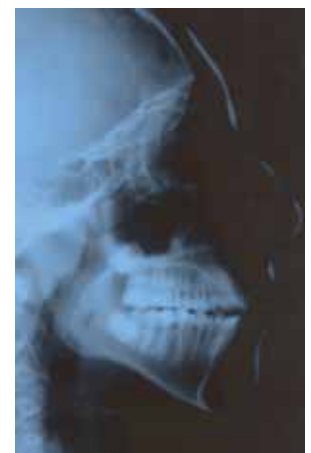
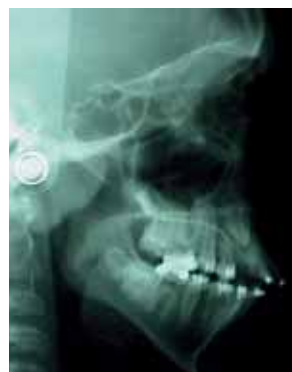
Amélioration des gencives.



Début ▼

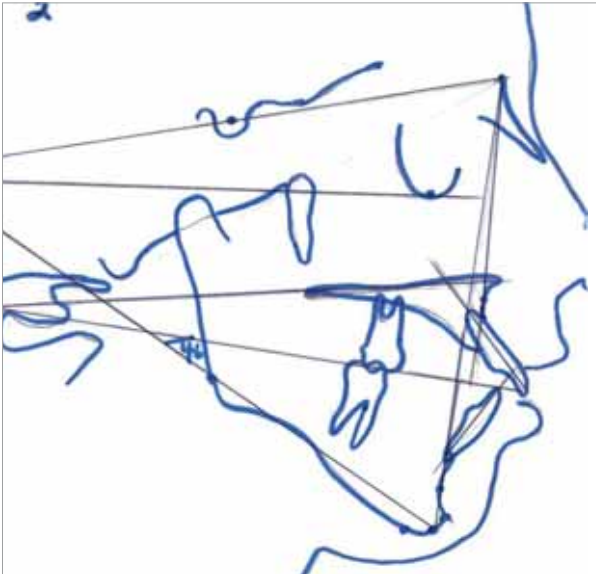Fin ▼



Début ▼

Wits = +3mm

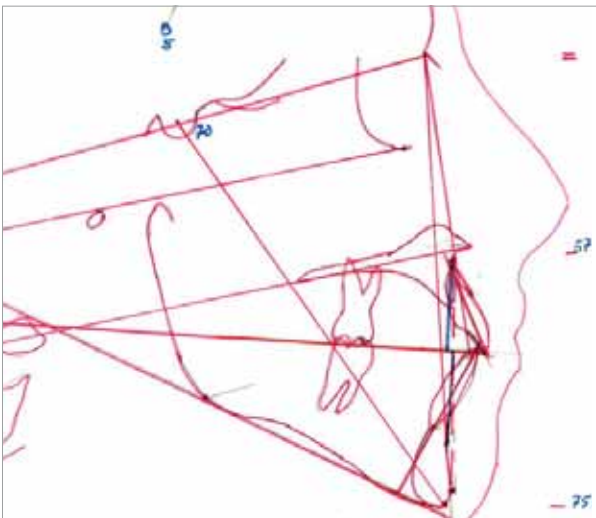
APM = 46°



Fin ▼

Wits = - 0,5mm

APM = 42°

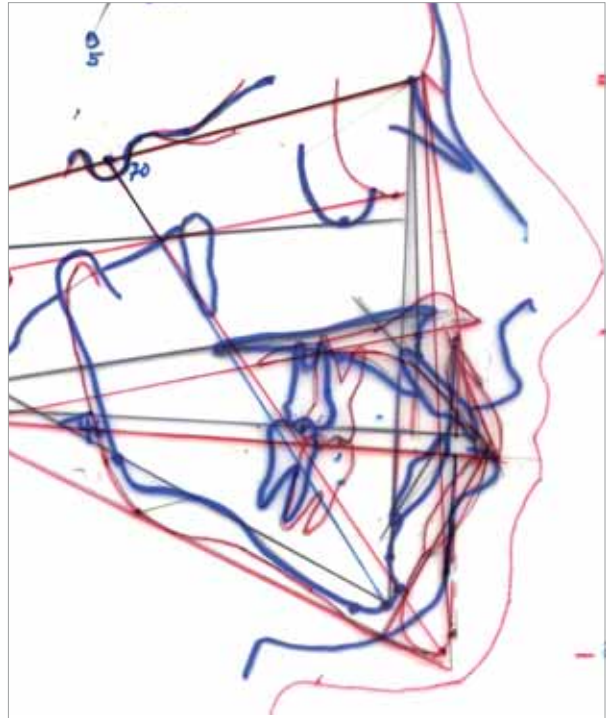


Bleu: début

Rouge: fin

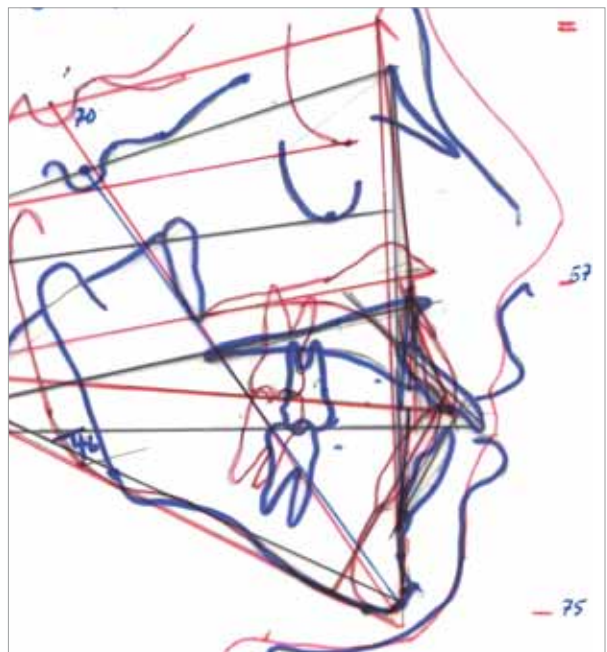
Superposition Base du crane:

- Une importante croissance MAND horizontale en avant.
- APM diminué de 46° à 42°.
- Axe-Y a diminué.



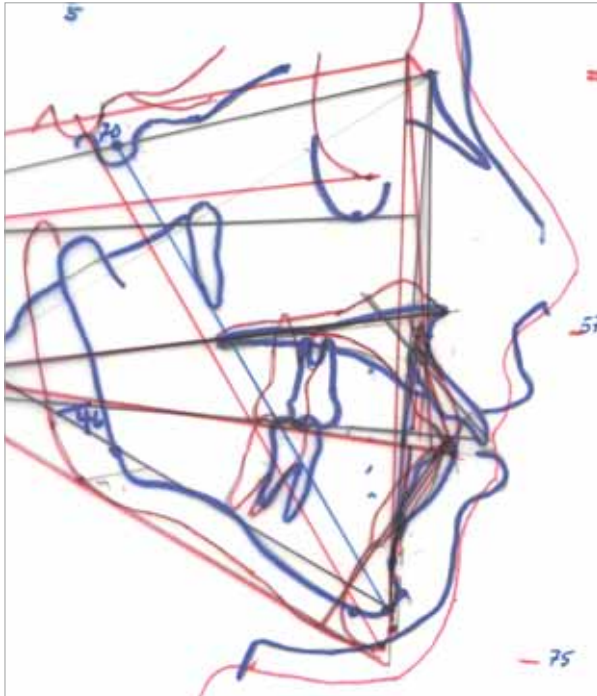
Superposition mandibulaire:

Croissance importante en longueur du ramus et du corps mandibulaire.



Superposition maxillaire:

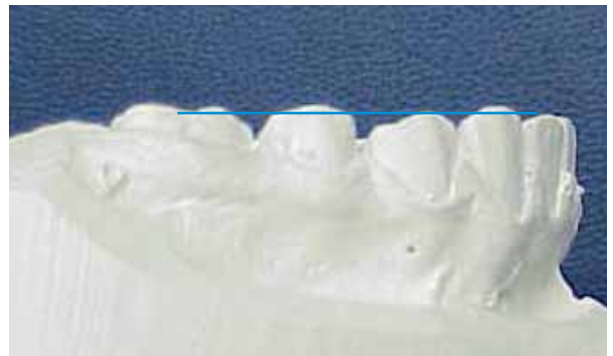
Pas de changement vertical au niveau des dents du à la Modification de la Croissance maxillaire avec les mécaniques des forces d'ingression: donc un bon résultat.



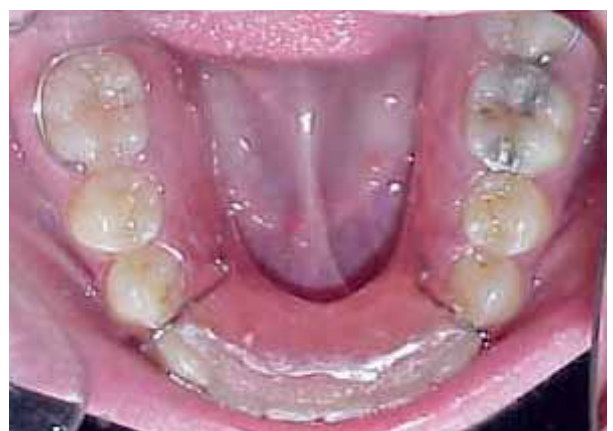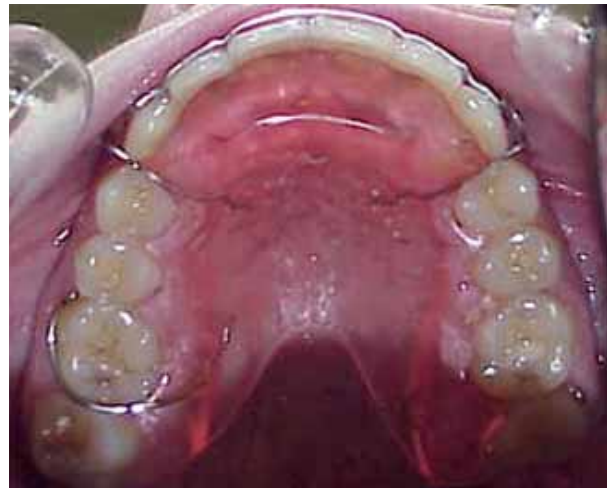Expansion totale (molaires) = 1,5mm



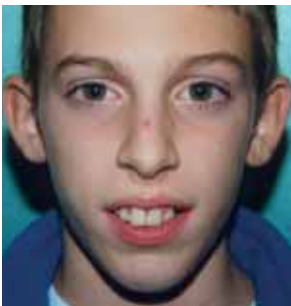CdS finale est plate




6 MOIS APRÈS L'ENLÈVEMENT DE L'AD

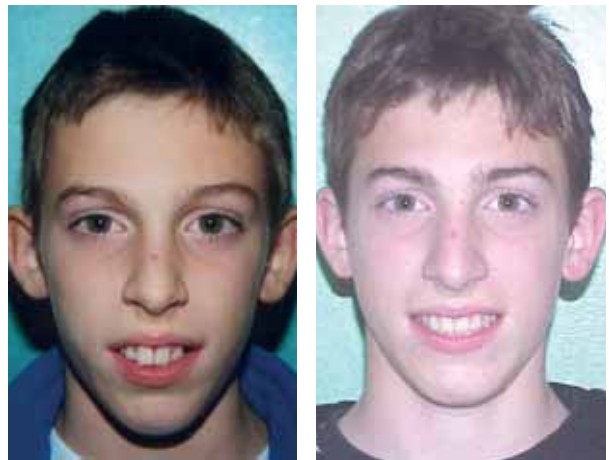
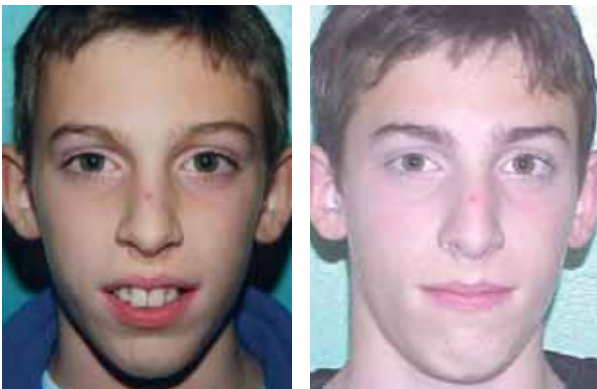
**12 MOIS APRÈS L'ENLÈVEMENT DE L'AD,
ÂGE 14.8 ANS**

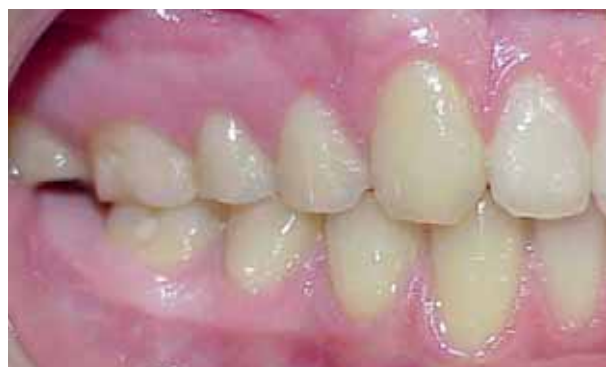

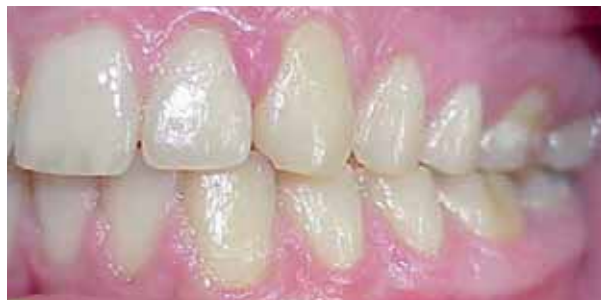Age 11.5 ans 

**CONTRÔLE 24 MOIS APRÈS L'ENLÈVEMENT
DE L'AD. ÂGE 16.5 ANS**

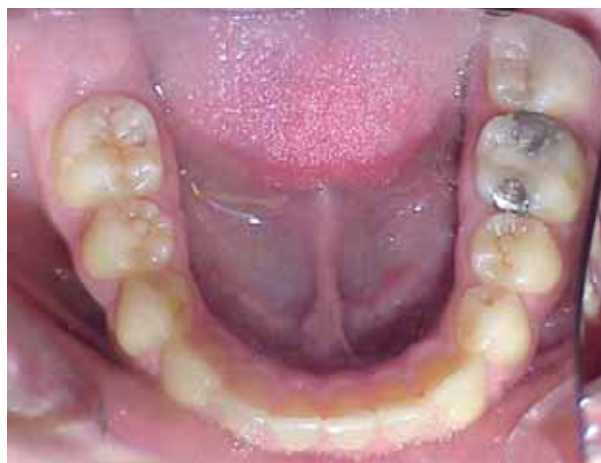
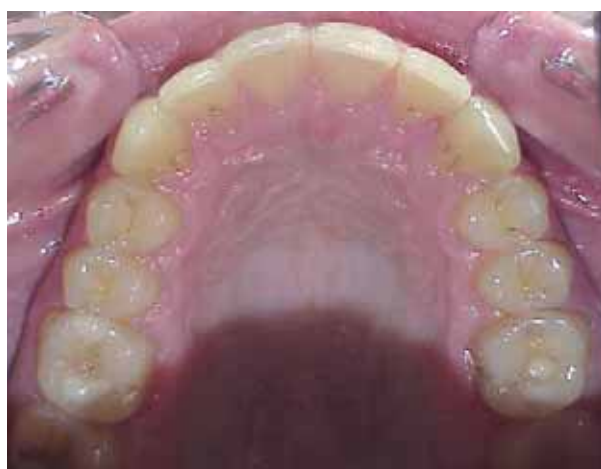
Âge adulte: Les couronnes sont plus «longues».





MAND: le fil de contention n'est plus en place mais comme le patient continue de porter les plaques la nuit, il n'y a pas de chevauchement des dents. ♥



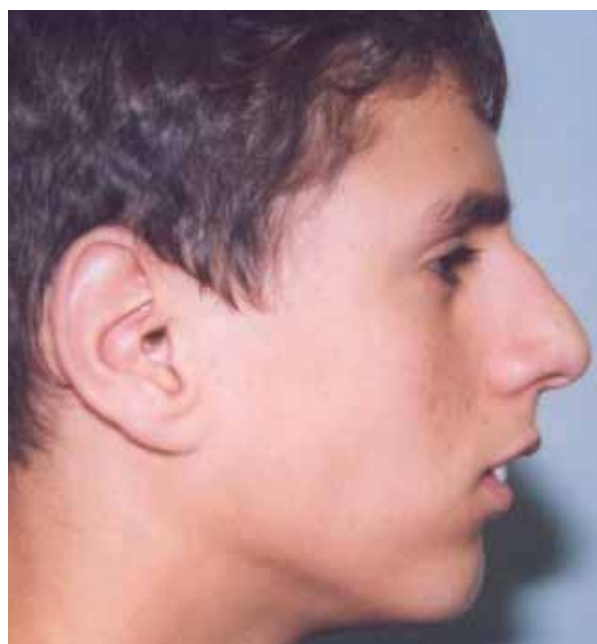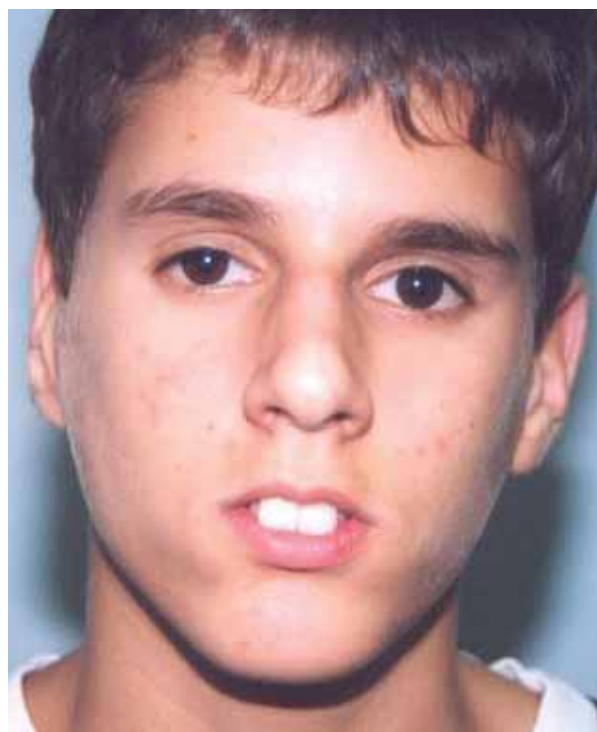16/15. Cas: Do, garçon, âge 12 ans

CLII entière div I. OB: 6mm, OJ: 12mm.

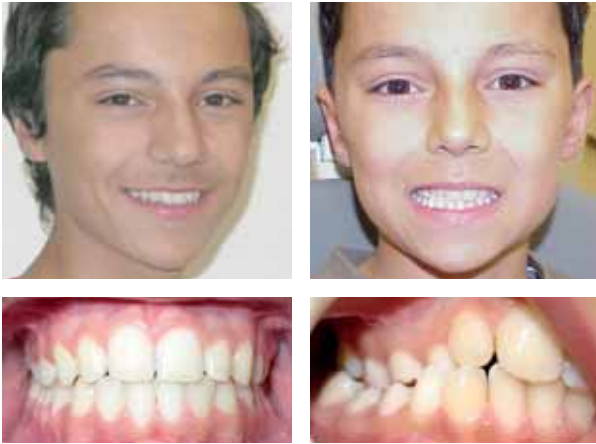Profil convexe. Palais très étroit. Excès vertical maxillaire.

Utilisation de: Expandeur TA NiTi, FEO occipital.

NiTi correcteur de CLII.



Le patient a eu une habitude néfaste prolongée de succion du pouce. Effets sur le tissu mou : la langue, les joues, les lèvres ne fonctionnent pas de façon normale. Ces habitudes néfastes se transforment en dysfonctions permanentes du tissu mou.



15 ans

Il y a une harmonie entre lèvres, mâchoires, dents et visage. Le Sourire va très bien avec le visage.

Le schéma de bracketing 2 est responsable pour le Look du sourire.

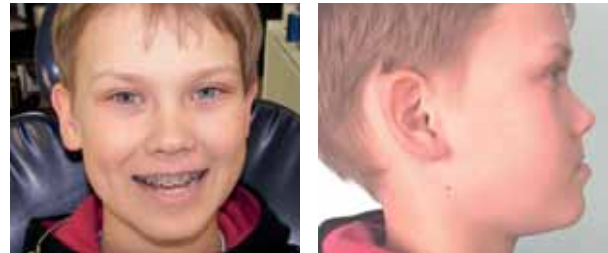Le profil est CLI avec des bonnes proportions faciales.



17/3. Cas: Jn, garçon, 13 ans

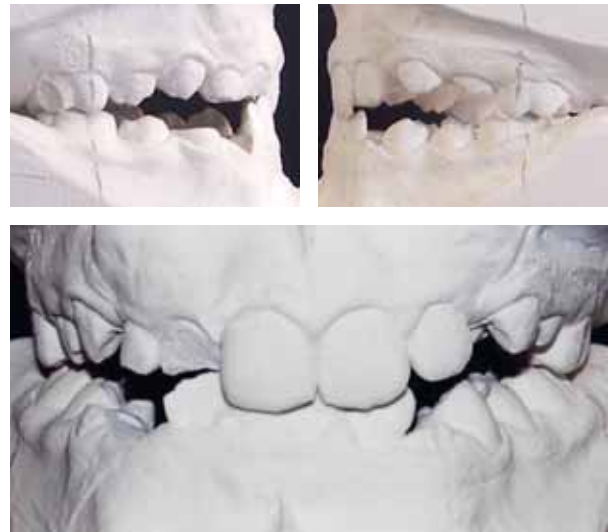
CLIII entière dentaire et squelettique, articulé croisé (antérieur et postérieur) dus au traitement précédent échoué.

PdT: utilisation de l'appareil transpalatin NiTi Rotateur et des ELAS CLIII pour résoudre la malocclusion CLIII, sans extractions.



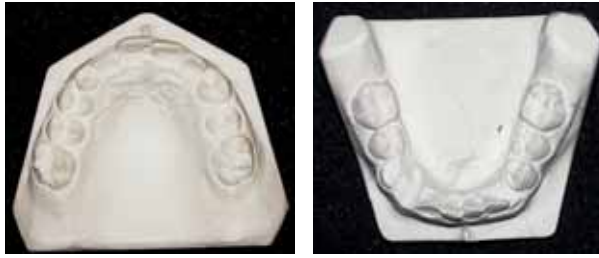Il y a 2 ans, un praticien avait essayé « d'obtenir de l'espace pour les canines », mais a fait un mauvais diagnostic et n'a pas reconnu que, si au début d'un traitement le patient a une base squelettique CLIII avec dents antérieures mandibulaires inclinées lingualement, il faut faire attention, parce que dès que ces dents sont ligaturées à l'arc elles s'inclinent rapidement vers l'avant en articulé croisé causant un glissement mandibulaire. C'est exactement ce qui c'est passé.

« moulages de début » (2 ans auparavant)



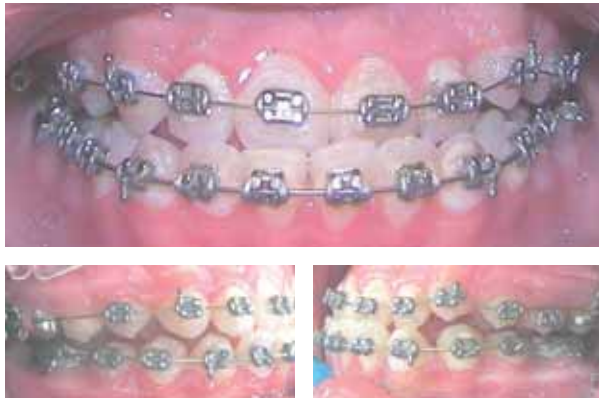Une stratégie plus prudente pour des cas pareils: toujours commencer avec l'arcade MAX: corriger l'articulé croisé postérieur, élargir l'arcade dans tous les sens pour qu'il puisse contenir la MAND dans une position finale de CLI et créer de l'espace pour 13 et 23 ainsi qu'un léger OJ antérieur. Après plusieurs mois, dépendant du cas, la MAND sera déverrouillée et se recentrera avec les condyles dans une position neutre. Seulement à ce moment on commence avec la MAND, et son nivellement est fait avec des BBs sur les arcs de nivellement. Ainsi on évite un glissement mandibulaire. Après nivellement on réévalue la suite du traitement.

Moulages du début: pas assez d'espace pour 13, 23 et 33, 43.

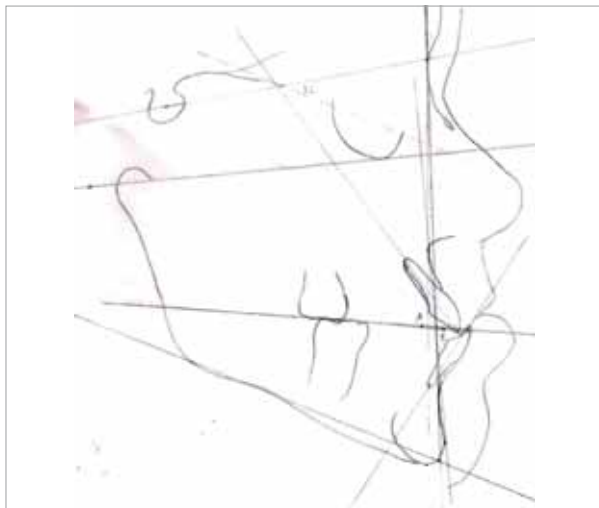

Situation quand le patient s'est présenté au cabinet: ♥

L'espace pour les canines a été gagné, mais une CLIII importante avec un glissement mandibulaire a été créée à cause de l'inclinaison rapide des dents antérieures mandibulaires: la MAND a été forcée en avant et cette force a donné une inclinaison exagérée aux dents antérieures.

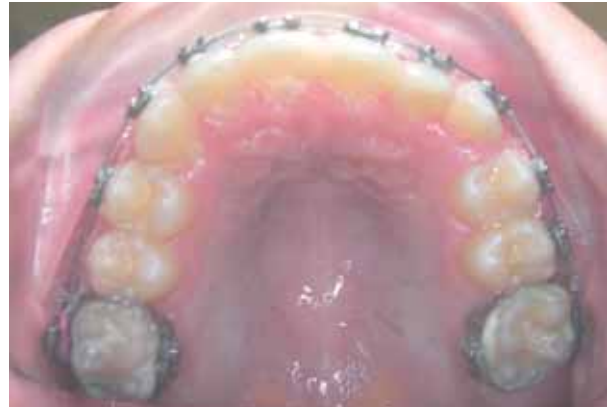

Le glissement mandibulaire incite une croissance MAND excessive et l'articulé croisé antérieur ralentit la croissance MAX. Ceci crée le Look CLIII.

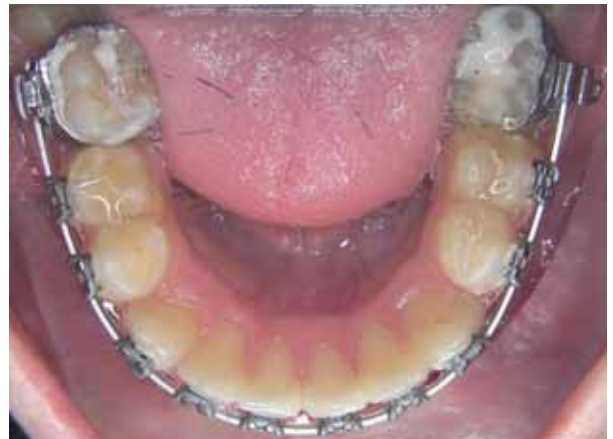

SNA 78°	MdI à NB 9 & 36°
SNB 82°	MdI à A-pog +9
ANB -4°	MPA 32°
MxI à NA 9 & 36°	Wits -5,5

{Slicing ou extractions seront nécessaires si la malocclusion ne peut pas être corrigée non-extraction.}



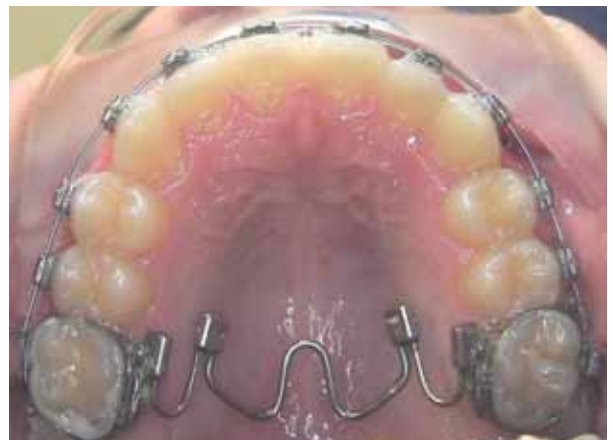La solution au problème: Expansion de l'arcade MAX pour qu'il puisse contenir la MAND dans une occlusion finale de CLI. Rétracter (par inclinaison et torque) les dents antérieures MAND. ELAS de CLIII.



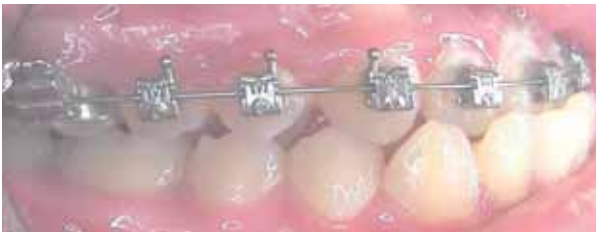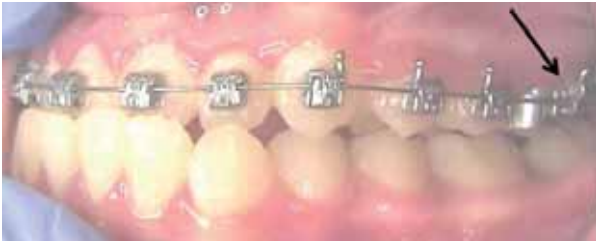MOIS 1

Enlèvement de l'appareil existant.

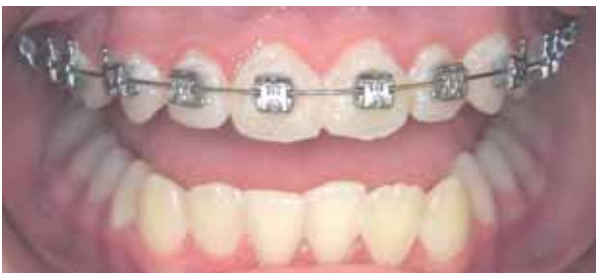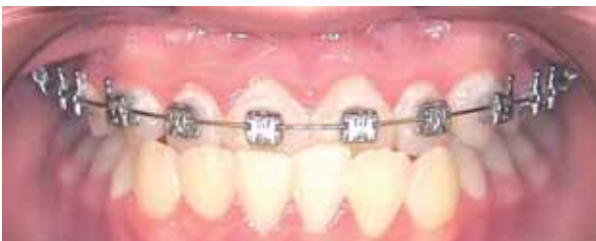MAX: Bracketé de 16 à 26. Placé un NiTi Rotateur 2mm plus large que la distance inter-molaire.



Articulé croisé antérieur et postérieur. MAND: les dents antérieures sont inclinées labialement ce qui crée une occlusion traumatique qui doit être corrigée.



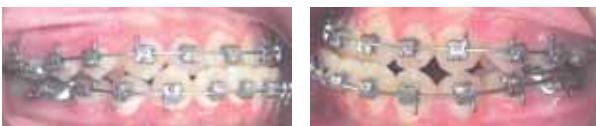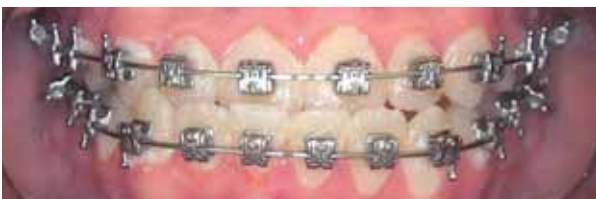Articulé croisé avec une CLIII importante. ♥



MOIS 6

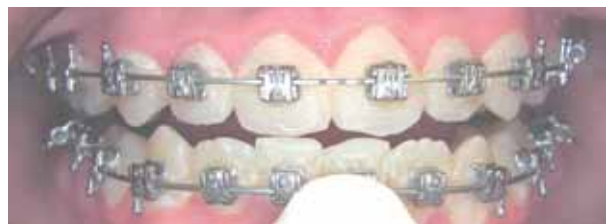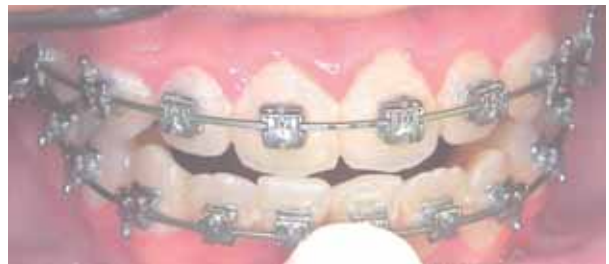MAX et MAND: 19x25 TA NiTi.

CLIII entière (molaires et canines) avec glissement mandibulaire à droite. L'articulé croisé postérieur est décroisé.

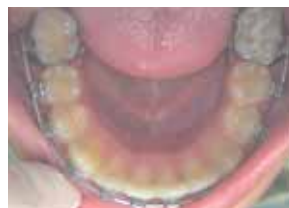
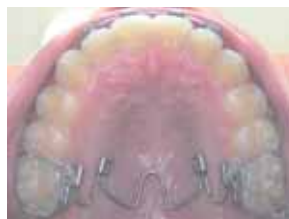
Mandibule en RC avec L-Ms alignées: ♥

Les arcades sont nivelées et reformées et le maxillaire peut contenir la mandibule dans son périmètre. Mais, avec la mandibule positionnée en RC, on n'arrive pas à obtenir un articulé avec les incisives bout-à-bout. Donc la correction de la CLIII vers une CLI pourrait être difficile sans extractions.



Look CLIII.



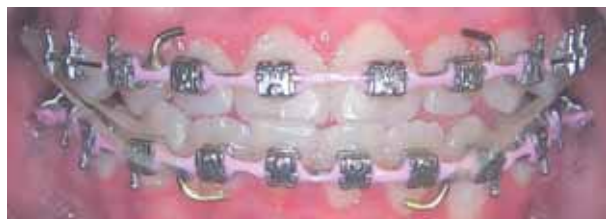MOIS 8

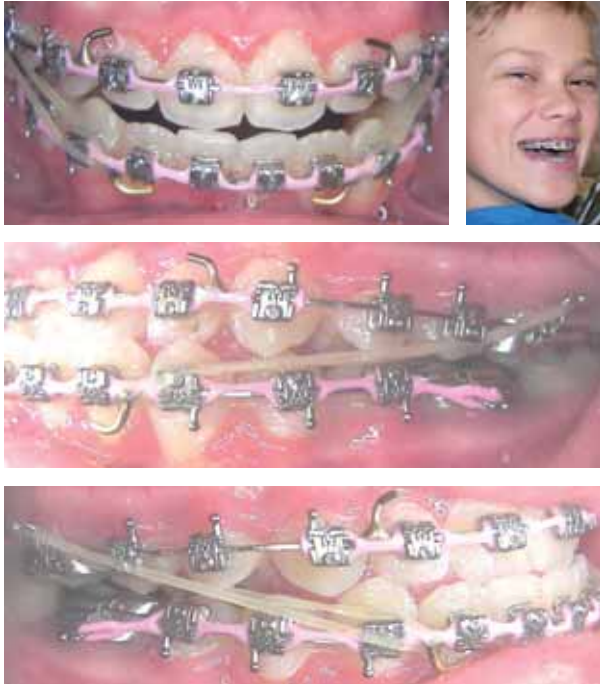MAX: 19x25 acier posted, plat.

MAND: 19x25 acier posted, plat, CH LL de 36 à 46.

Stripping de 33 à 43.

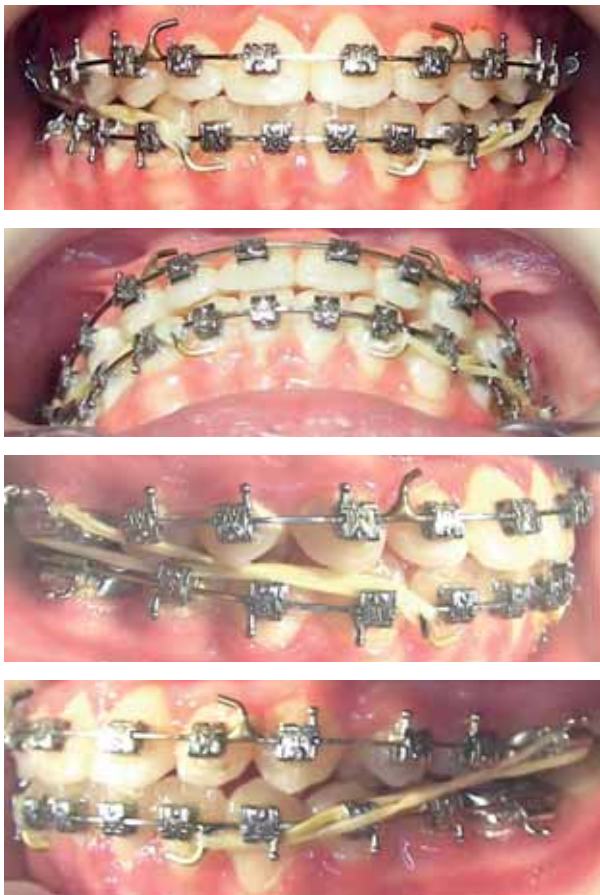Commencé ELAS de CLIII, 10mm, tirés de 16 et 26 aux posts mandibulaires, 24/24.





MOIS 9

Résultat d'un mois avec ELAS CLIII, 10mm, 24/24: L'articulé CLIII est décroisé et le glissement mandibulaire s'est arrêté.



Esthétique du visage

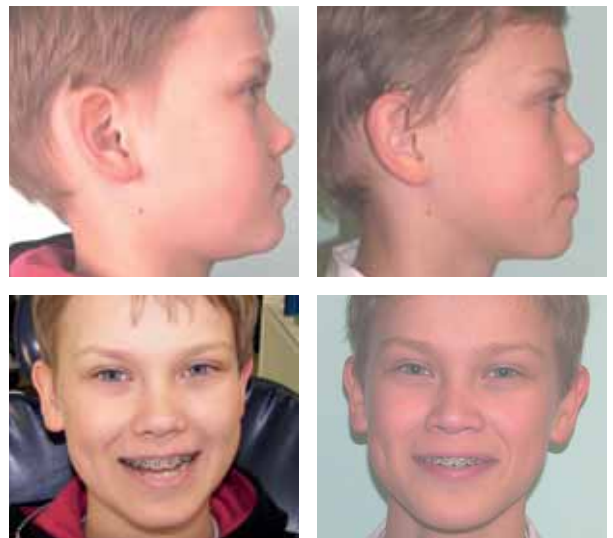Le glissement mandibulaire est supprimé et la mandibule s'est recentrée dans une position neutre créant un changement du Look CLIII en un Look CLI.



Après le reformage des arcades de façon harmonieuse, les ELAS CLIII ont fonctionné rapidement pour corriger orthopédiquement la CLIII en CLI.

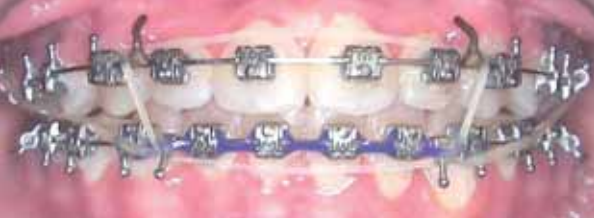

Le développement de l'arcade maxillaire (qui remplit la lèvre) et la rétraction, d'une manière biologique, de la mandibule vers une position CLI, a *changé le visage*.

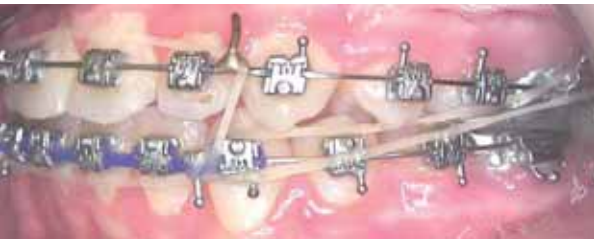
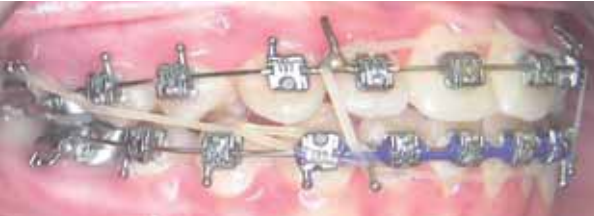
MOIS 10

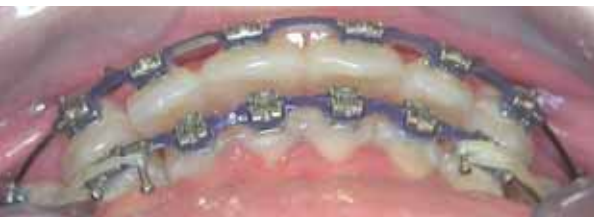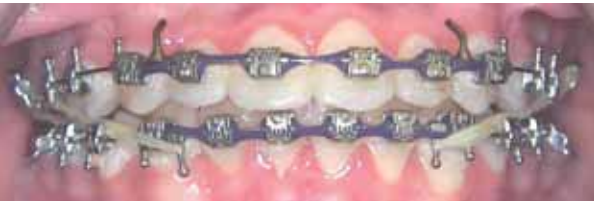MAND: N. 20 acier avec crochets à sertir. ELAS CLIII, de 8mm, tirés de 16 et 26 aux posts mandibulaires, 24/24, ELAS box, 8mm, 12/24 et stripping 33 à 43. Avec un arc rond, il n'y a pas de torque corono-labial: le but est d'incliner lingualement les dents antérieures pour créer un OJ antérieur. Ainsi le problème créé il y a trois ans sera résolu.



Stripping léger de 33 à 43 à chaque visite.

**MOIS 11**

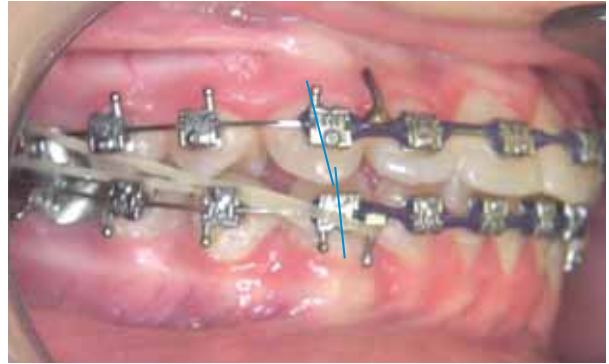
Résultat après 1 mois: un OJ antérieur est obtenu parce qu'il y a eu une inclinaison linguale des dents antérieures. Continuer ELAS CLIII, 8mm, de 16 et 26 aux posts mandibulaires, 24/24. Léger stripping de 33 à 43 à chaque visite.



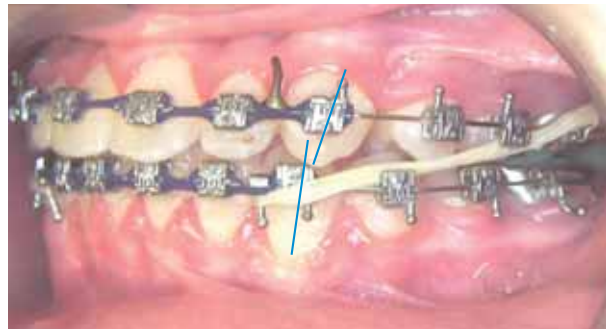OJ antérieur 

Mois 11 (cont) 

Dents postérieures sont quasi CLI. Pourtant les canines sont CLII. Ceci peut être résolu avec un rebracketing précis de 13, 23, 33, 43: il faut tourner légèrement les brackets distalement pour qu'ils se trouvent sur leur véritable LACC. Ainsi les couronnes de 13, 23 s'inclineront distalement et les racines se déplaceront mésialement...



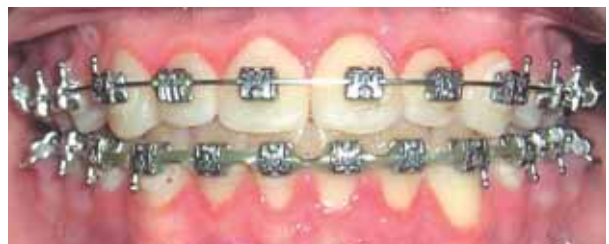... Les couronnes de 33, 43 s'inclineront mésialement et les racines se déplaceront distalement. Ceci améliorera l'inter-digitation en CLI occlusion. (Cette faute de bracketing est très commune). Arrêter ELAS CLIII. Prochain RDV: rebracketing.

**MOIS 15**

Après rebracketing et nivellement.

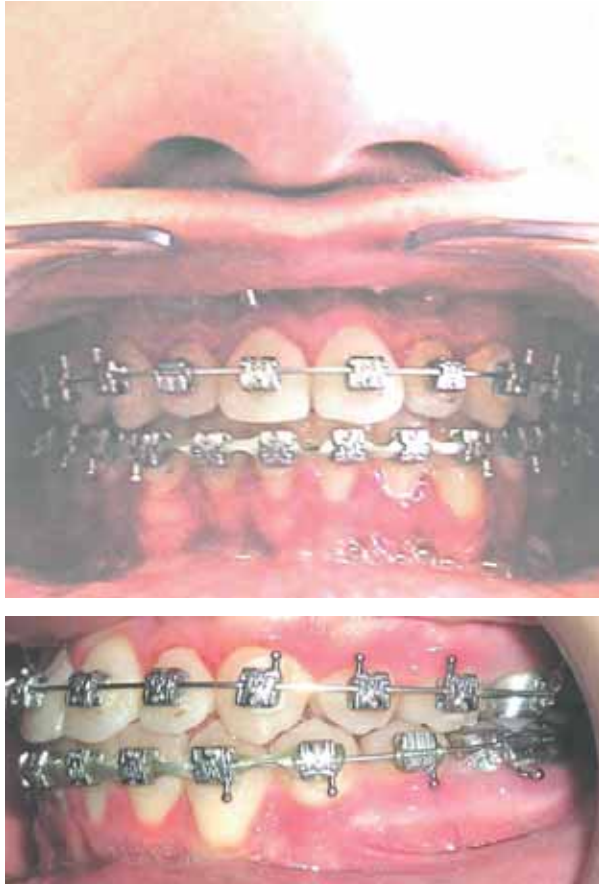MAX: 21x25 TA NiTi.

MAND: Incisives sont toujours inclinées en avant. Placé 19x25 NiTi préprogrammé avec 20° torque corono-lingual et racino-labial. Cet arc applique une force aux incisives pour lingualiser le bord libre des couronnes par un mouvement de torque. Stripping. N. CH L-L de M1 à M1.

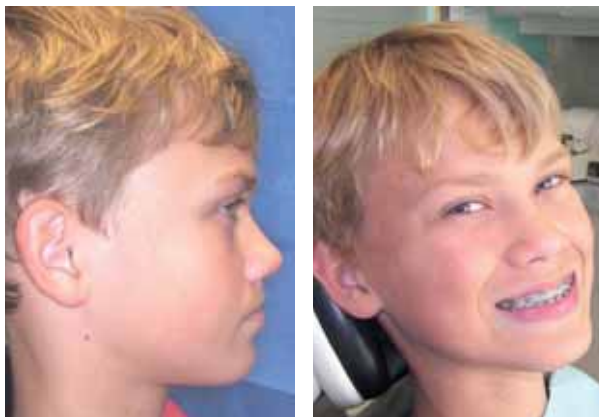

MAX: Lignes médianes alignées. L'articulé s'engraine.

MAND: stripping de 33 à 43 et N. CH L-L pour aider la lingualisation des incisives.



Profil des lèvres amélioré, avec un sourire de CLI.

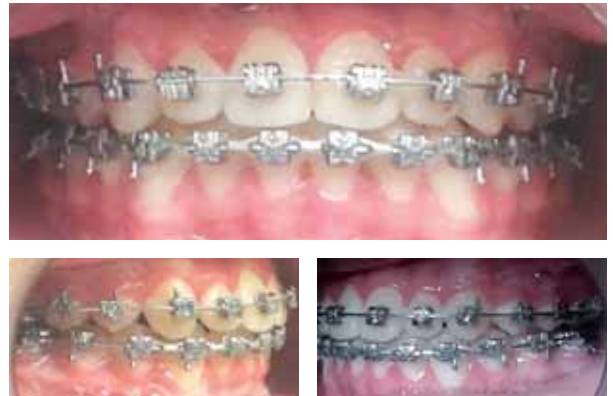

MOIS 19

Lignes médianes alignées et d'avantage d'OB. ♥

MAX: N. 21x25 TA NiTi. L'articulé s'engraine.

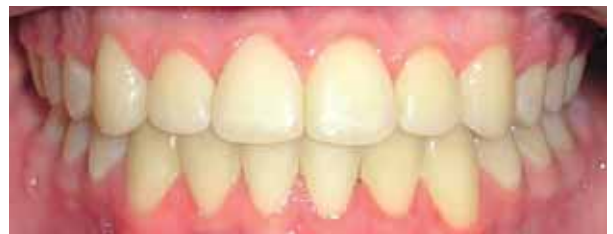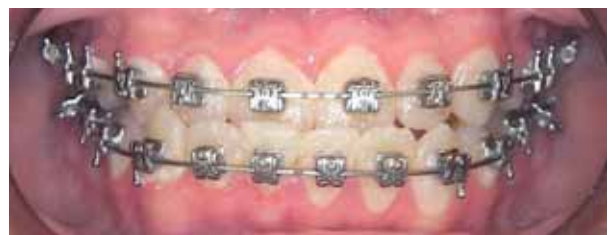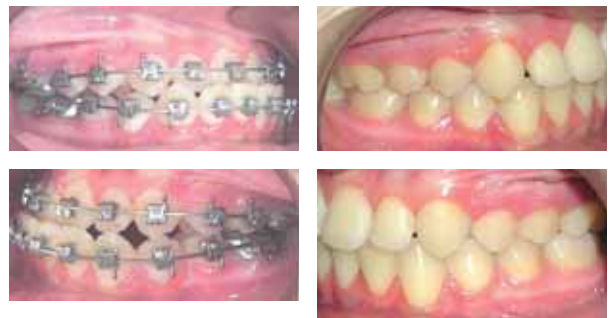MAND: Idem 19x25 NiTi avec 20° de torque corono-lingual. Stripping et N. CH L-L. Laisser ces arcs en place 3 à 6 mois pour évaluer la stabilité de l'occlusion.



MOIS 24

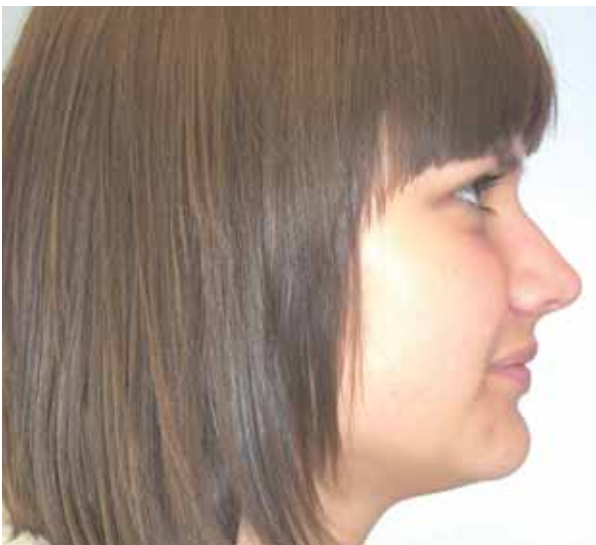Patient a 15 ans.

Enlèvement de l'AD. MAX et MAND: Fils de contention fixes. Plaque de contention: « Wrap-around Hawley retainers ».

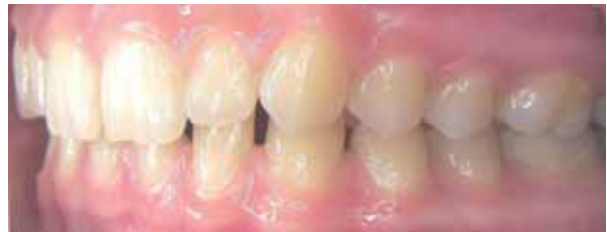
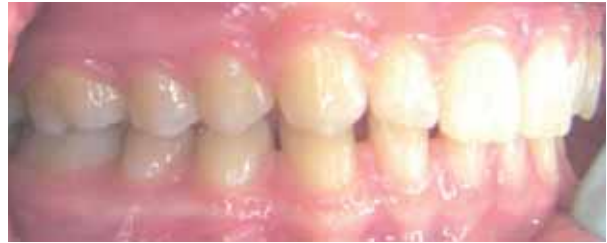
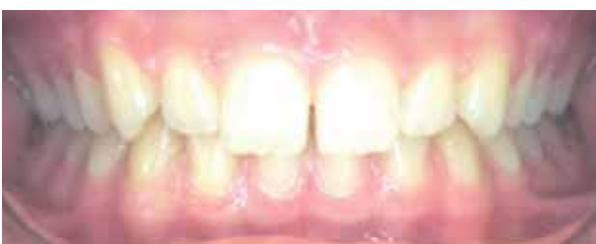20/8. Cas: Pa, 17.5 ans.
PdT : Camouflage CLII,
non-extraction

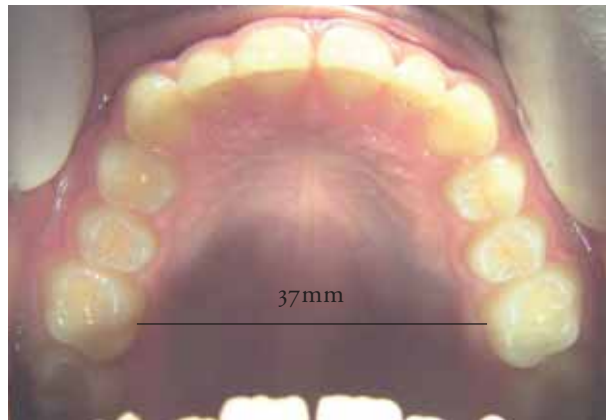$\frac{3}{4}$ CLII div II. OB = 5mm. Visage court/APM 33°. Wits = +3.5.
 Patiente désire un sourire plus attirant.



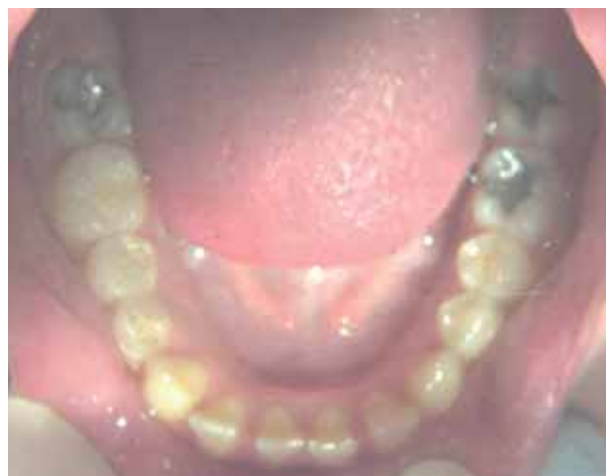Diagnostic Esthétique: les incisives maxillaires sont inclinées lingualement et le profil est concave, donc on peut avancer les dents antérieures maxillaires ce qui donnera un sourire et un profil plus attirants. Pourtant, la CLII et l'OJ seront corrigés par un avancement de l'arcade mandibulaire.



MAX: en forme de V avec une disto-occlusion. Les incisives sont inclinées lingualement avec un profil concave, donc on peut avancer les dents antérieures. Mais le résultat du nivellement sera un OJ d'environ 4mm ce qui doit être corrigé avec un avancement de l'arcade mandibulaire.



Pendant le nivellement, il y aura un élargissement maxillaire par redressement des prémolaires et des M1s (M1s sont en rotation ML). Ceci, conjugué au torque labial (préprogrammé) des incisives, donnera un look et un SOURIRE plus jolis.



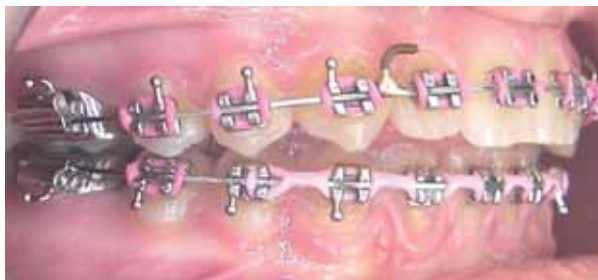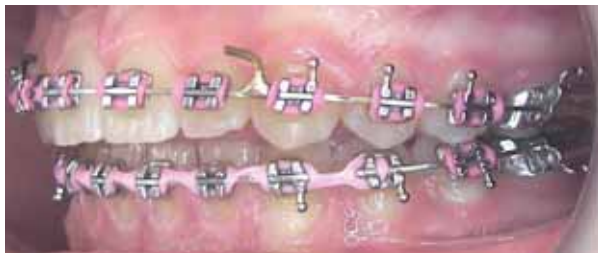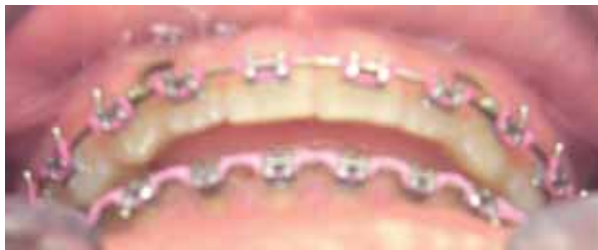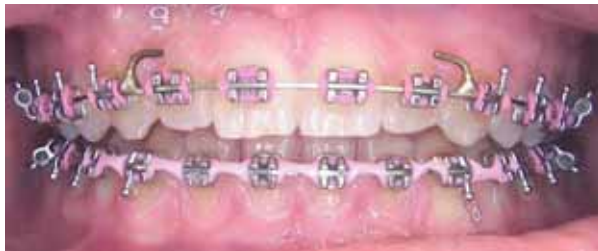PdT : *Camouflage CLII, non-extraction.*

A mon avis, chez un adulte la limite d'une correction non-extraction d'une CLII avec comme résultat une occlusion CLI stable est: $\frac{1}{2}$ ou $\frac{3}{4}$ CLII avec Wits de +3 à +4.

MOIS 7

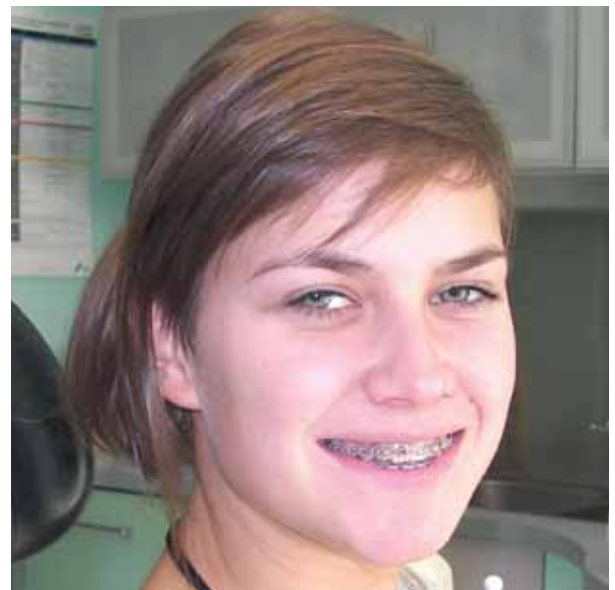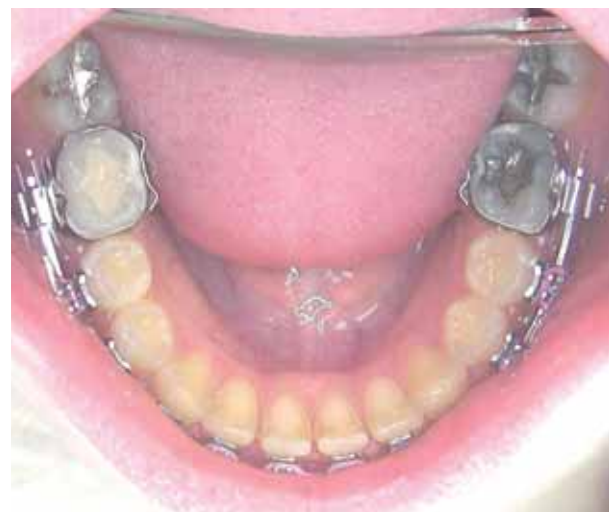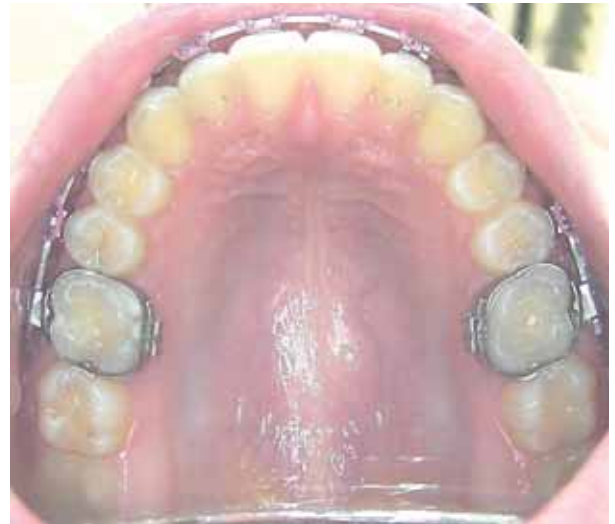MAX : 19x25 acier, plat avec 4mm d'expansion.

MAND: 19x25 acier, plat; CH L-L de M1 à M1.



$\frac{3}{4}$ CLII avec un OJ de 5mm.

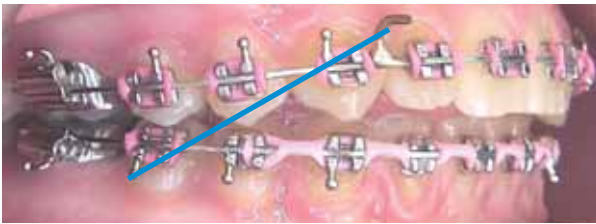
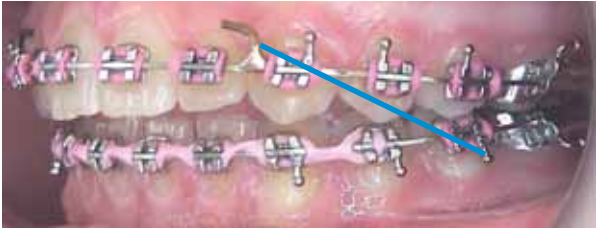Tendance à une béance.



Mois 7 (cont)

Le sourire est déjà amélioré à cause du torque labial pré-programmé au niveau des incisives.

MAX: 19x25 acier posted, 4mm d'expansion.



$\frac{3}{4}$ CLII avec un OJ de 4 à 5mm.

Tendance à une béance: par prudence, commencer avec ELAS CLII courts, 6mm, des P2s mandibulaires aux posts maxillaires, 1 par côté, 24/24. \blacktriangleleft

MOIS 8.5

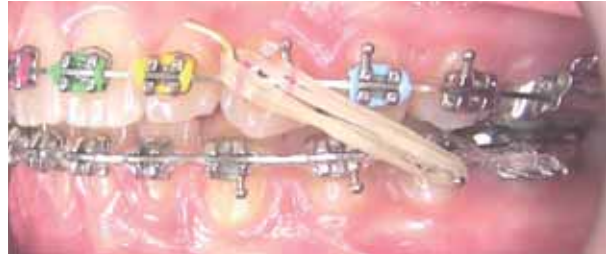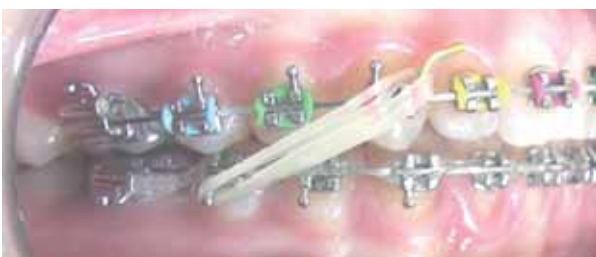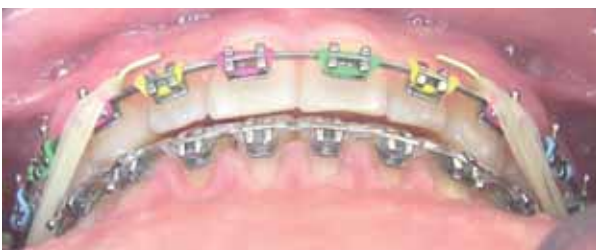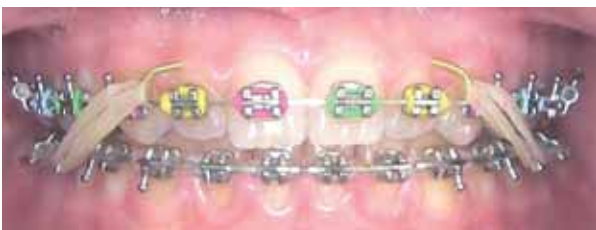Après 6 semaines avec ELAS CLII courts...

Diminution de l'OJ de 3mm. Augmentation de l'OB.

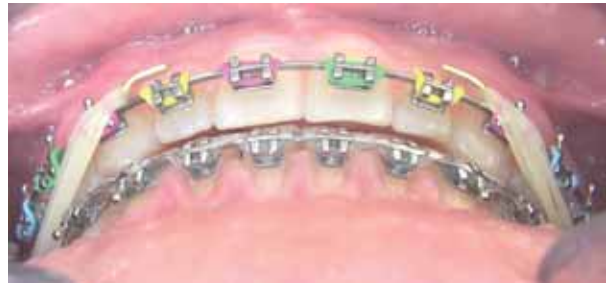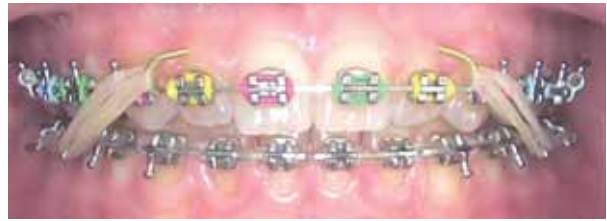MAX: molaires sont presque CLI. 19x25 acier posted, plat, 4mm expansion.

MAND: 19x25 acier. CH L-L de 46 à 36.

Continuer ELAS CLII courts, 6mm. Changement de force: 2 ELAS par côté de 35 et 45 aux posts, 24/24.



2 ELAS CLII courts de 6mm par côté. \blacktriangleleft



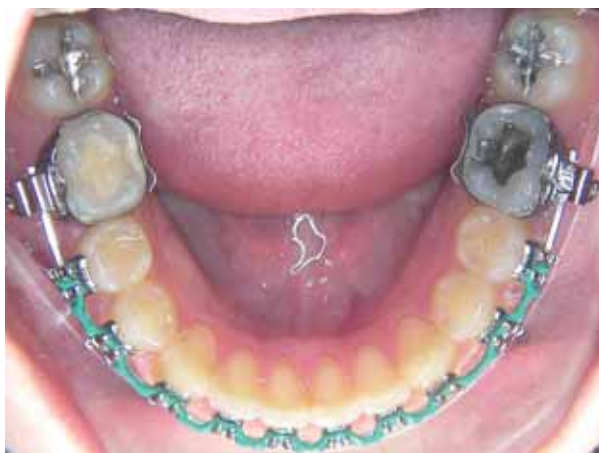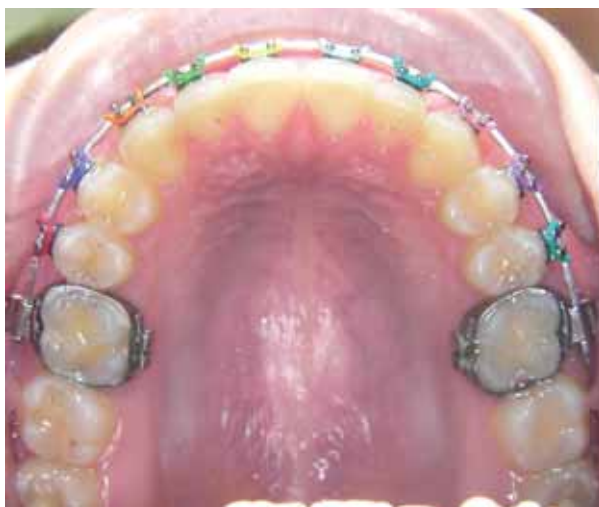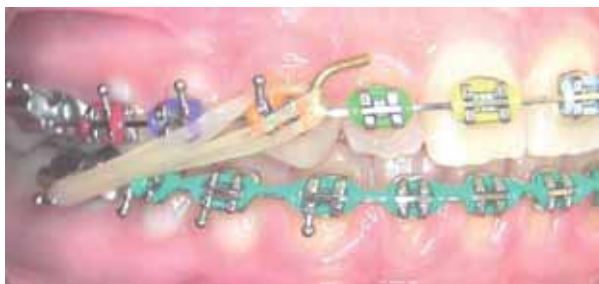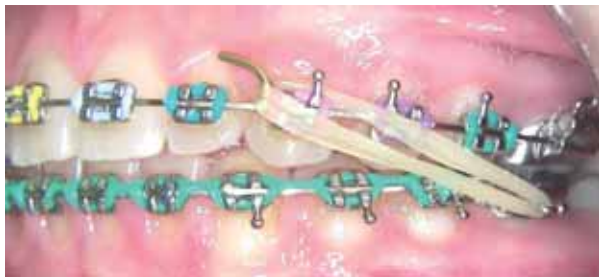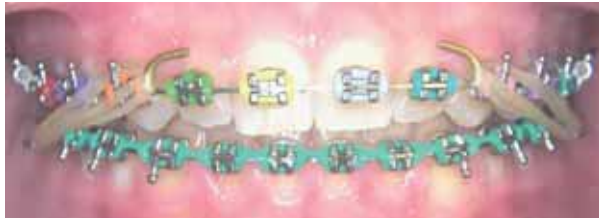MOIS 10

MAX: Le look et le sourire sont déjà améliorés grâce au torque des incisives et l'élargissement de l'arcade.

IDEM: 19x25 acier posted, 4mm expansion.

Changement de force: ELAS CLII standard (des M1s mandibulaires aux posts maxillaires) 6mm, 2/côté, 24/24.

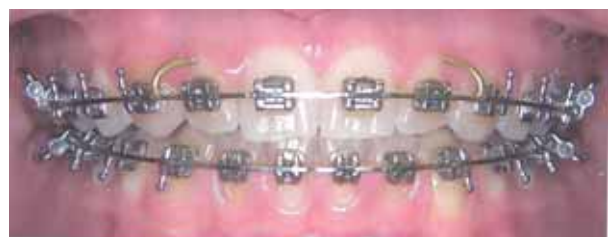
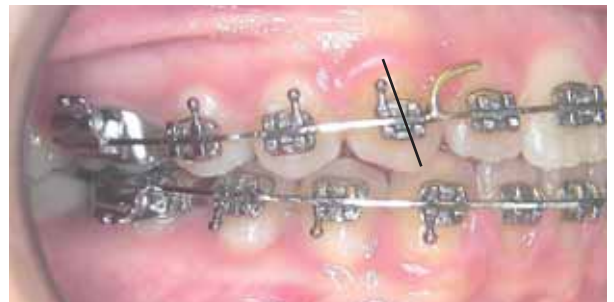
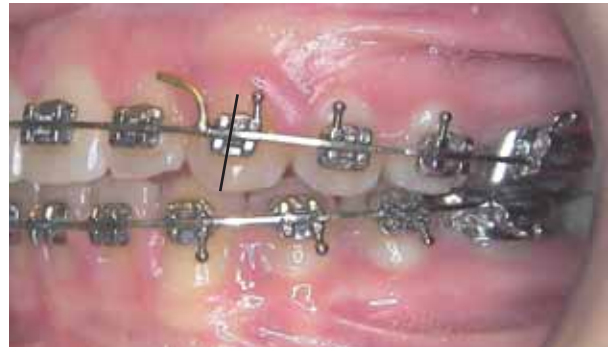

MOIS 11

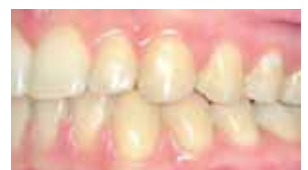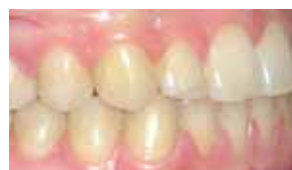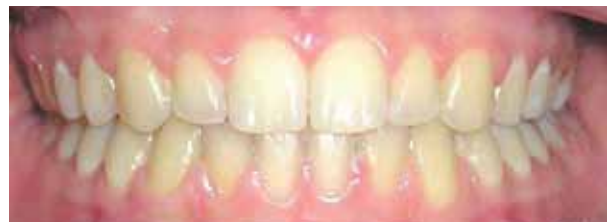Besoin de rebracketing de 13, 23: leur angulation n'est pas correcte parce que les brackets ne sont pas alignés sur le LACC.

Si ces brackets sont « tournés distalement » et nivelés, les cuspidés des dents se déplaceront distalement. Comme ceci 13 et 23 s'inclineront (couronnes distalement et racines mésialement) et les couronnes seront en position CLI.



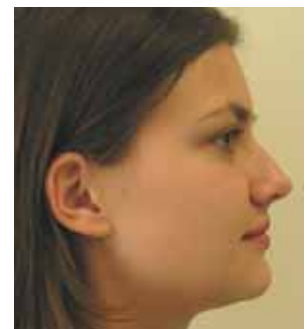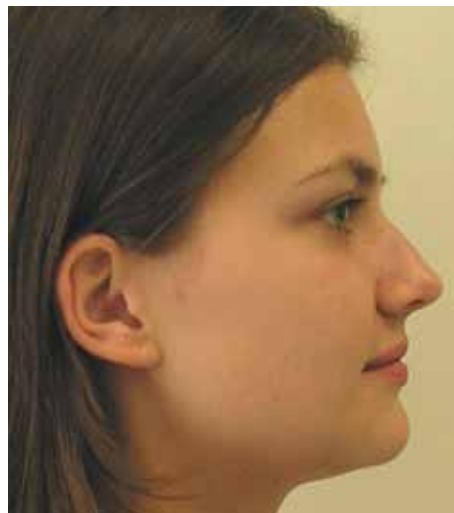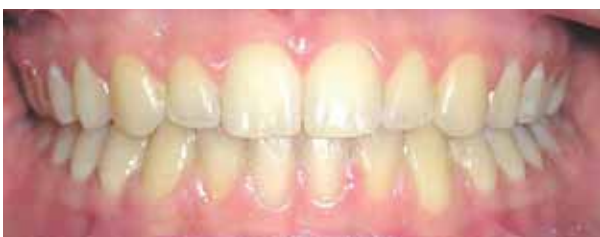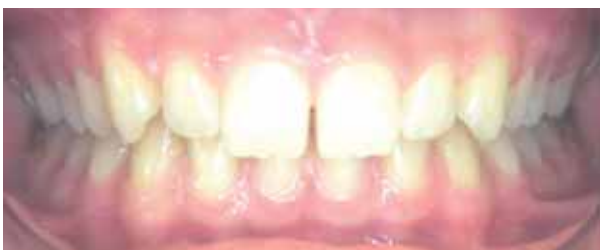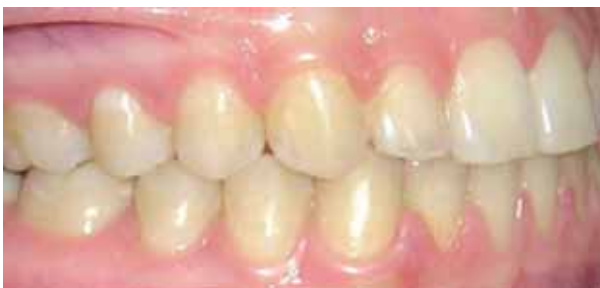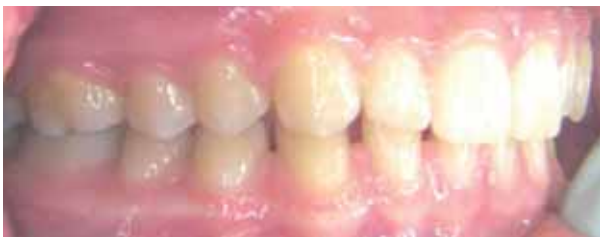6 MOIS APRÈS L'ENLÈVEMENT DE L'AD

Patiente à 19 ans.

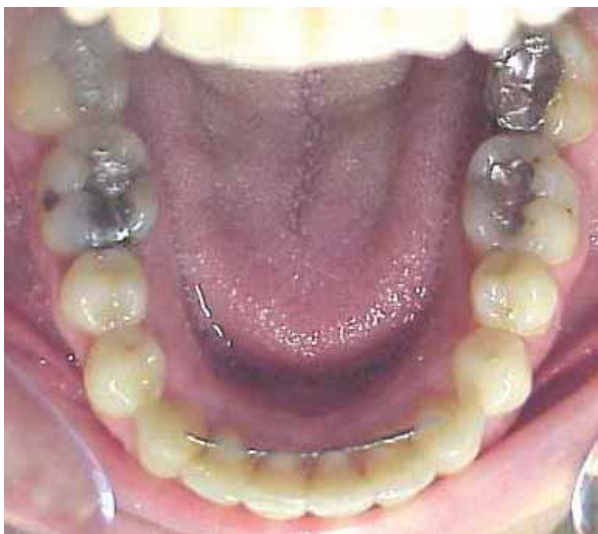
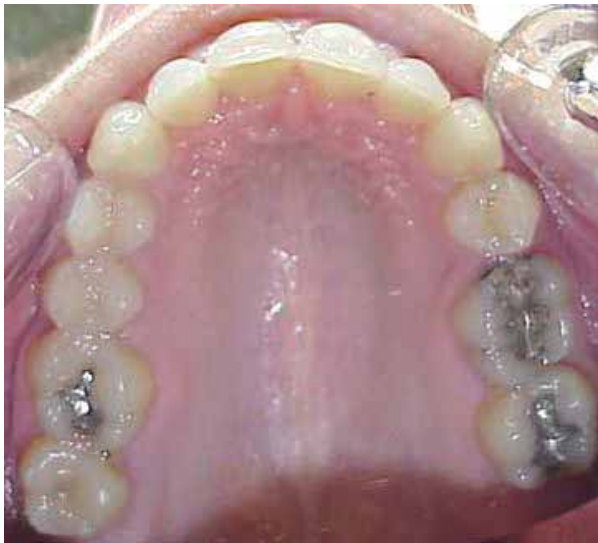
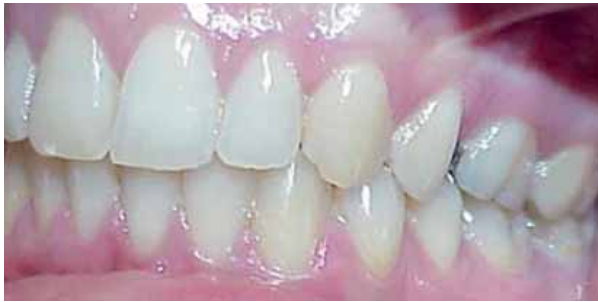
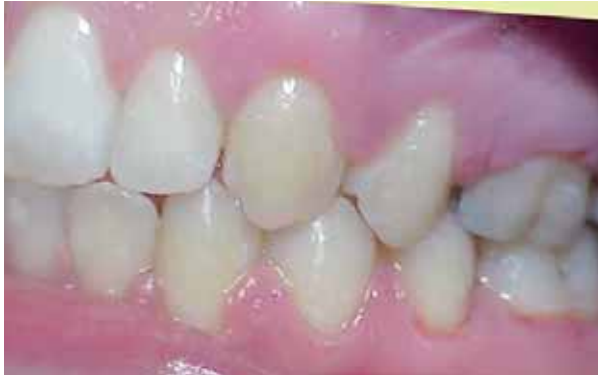
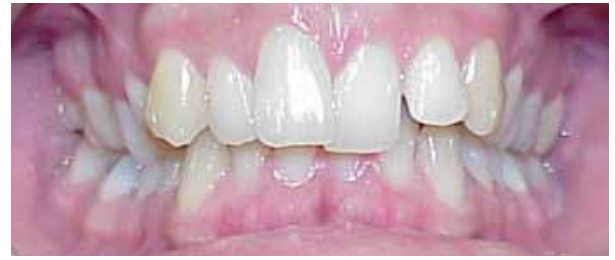« La CLII est corrigée en CLI » sans extractions.
L'occlusion est une CLI solide et stable. ♡



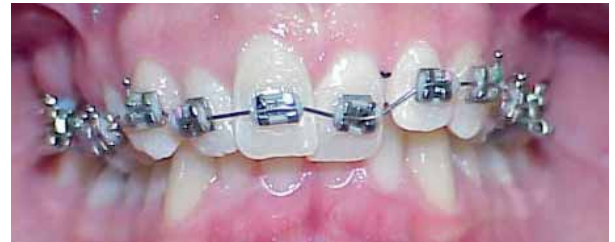Profil amélioré: CLI avec Look moins concave. ♡



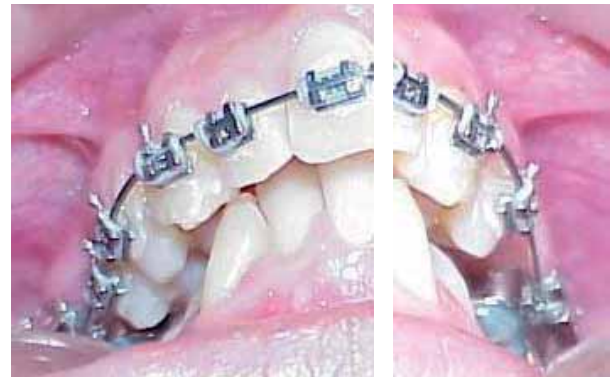RÉVISION



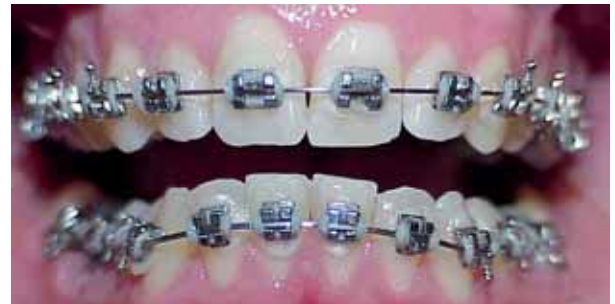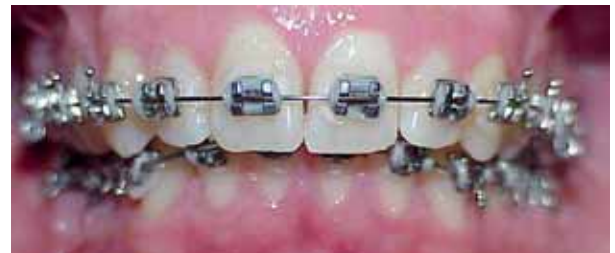Début



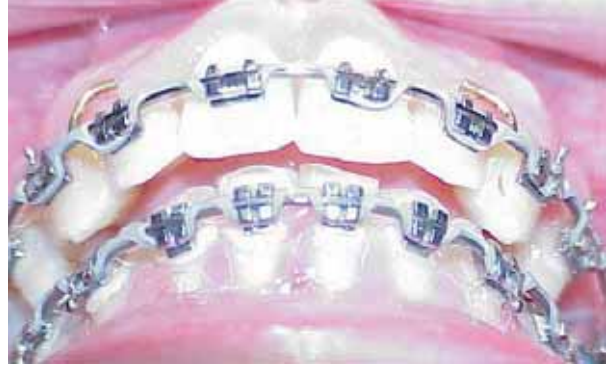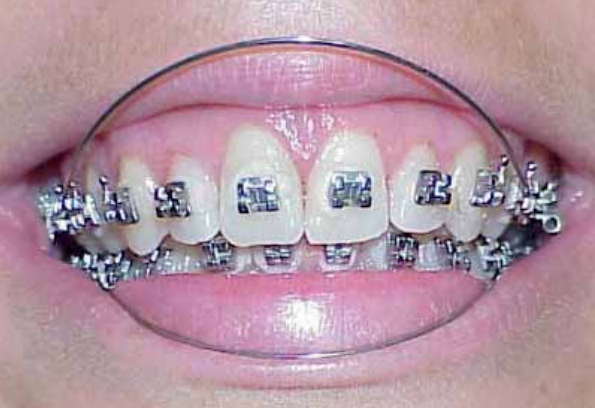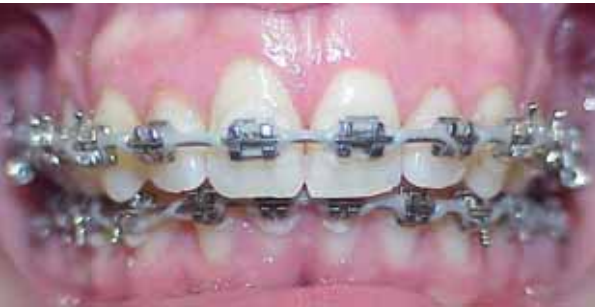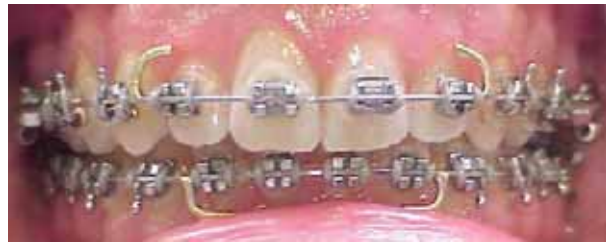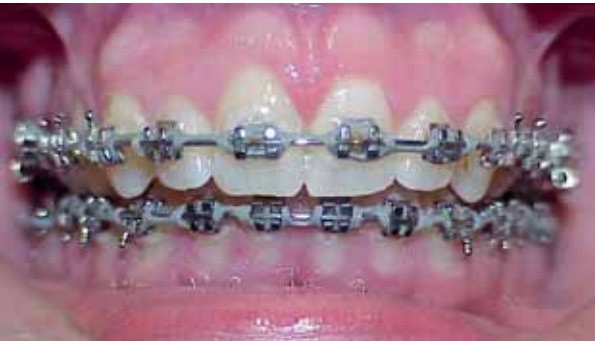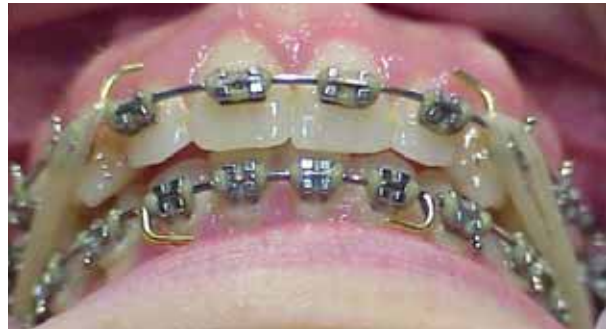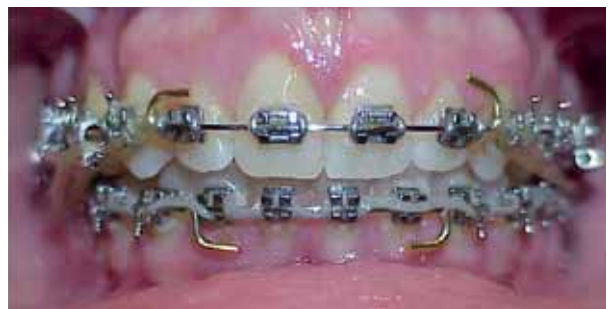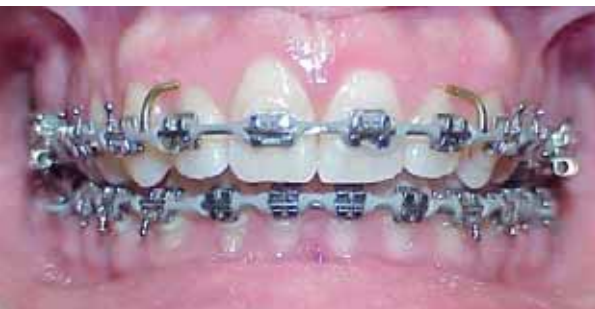Mois 1



Mois 2

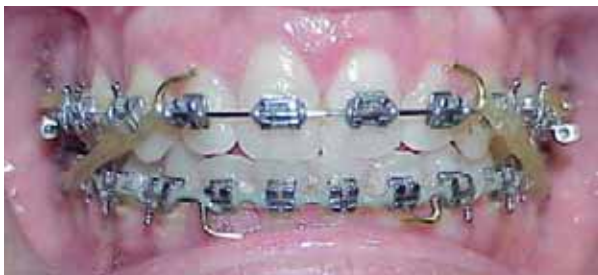
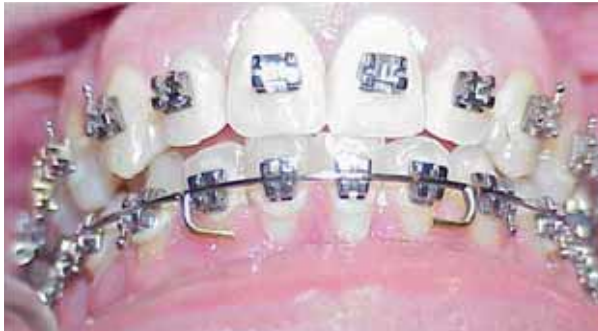
Mois 6

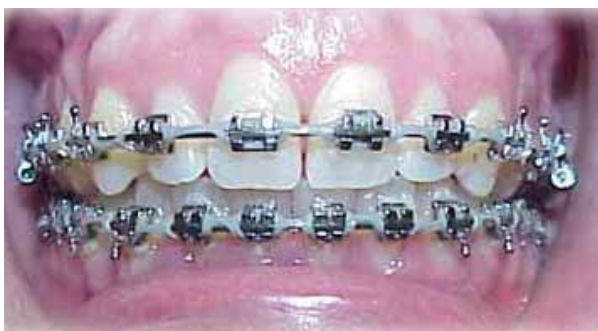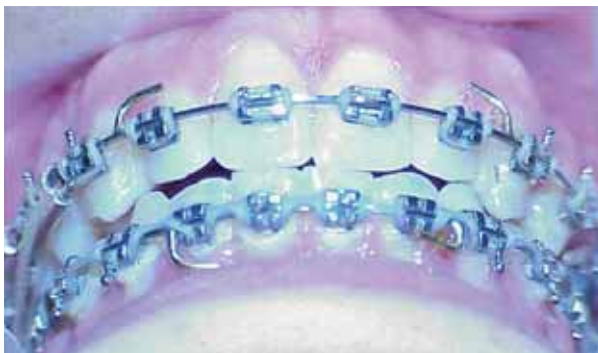Mois 10 [▲](#)Mois 12 [▲](#)Mois 7 [▲](#)Mois 9 [▲](#)Mois 14 [▲](#)Mois 10 [▲](#)Mois 15 [▲](#)



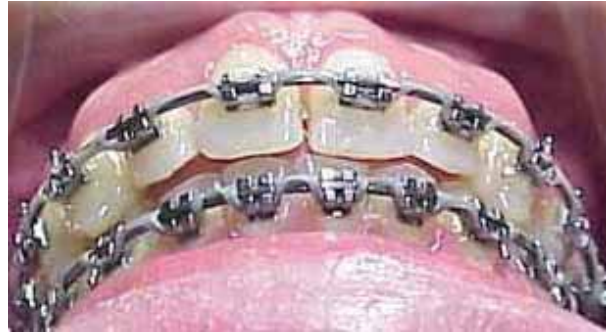Mois 16 ▲



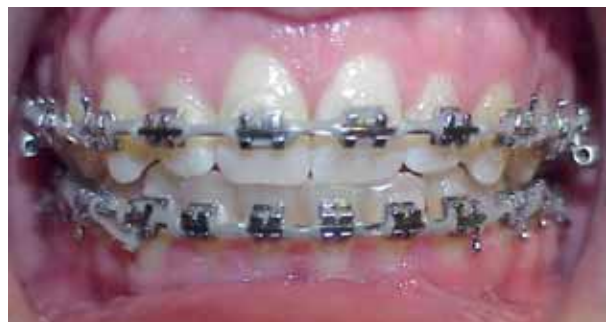Mois 17 ▲



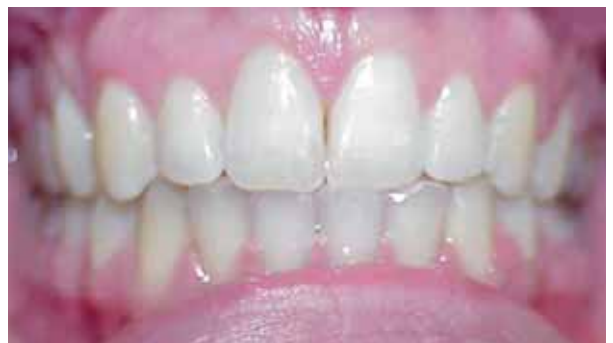Mois 22 ▲



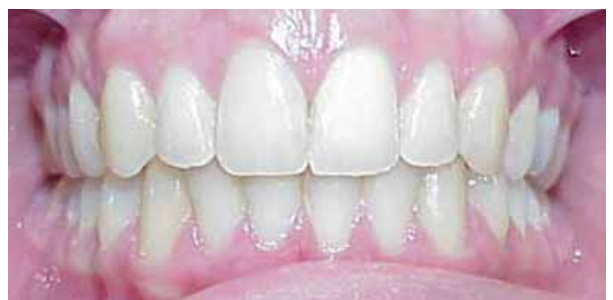Mois 22 ▲



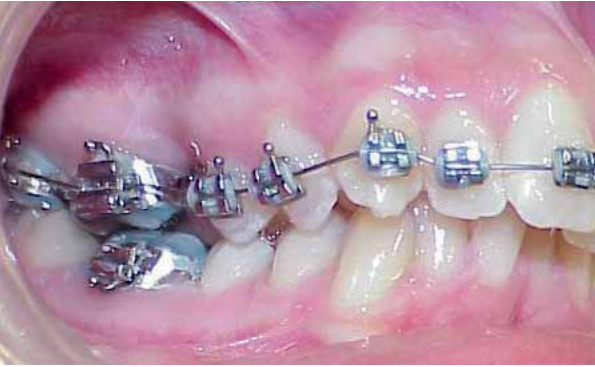
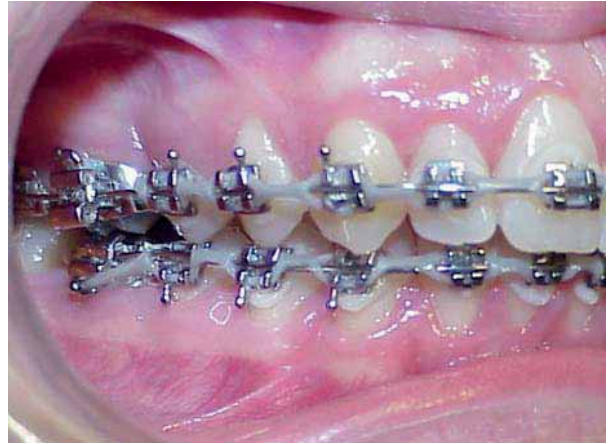

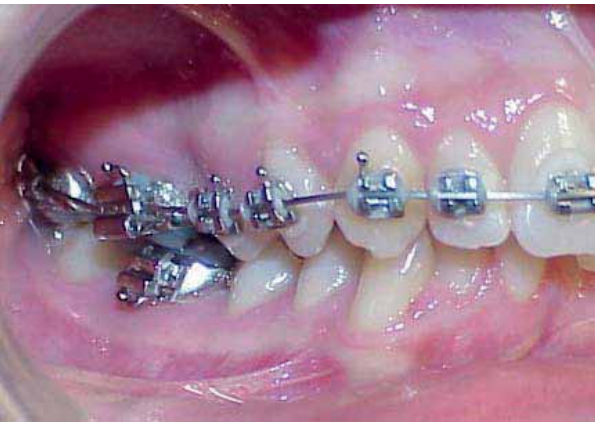

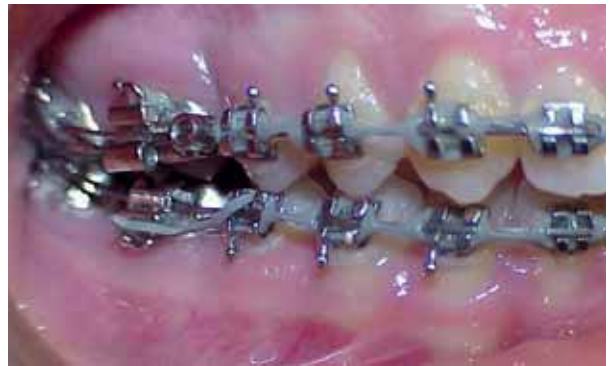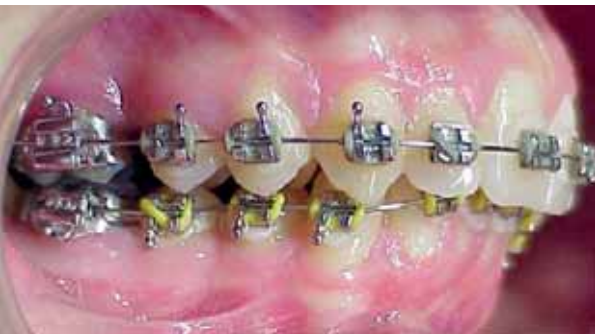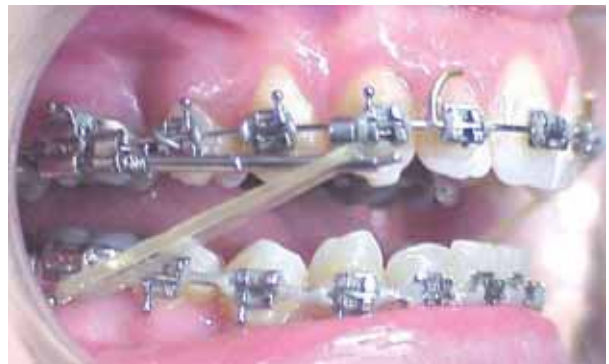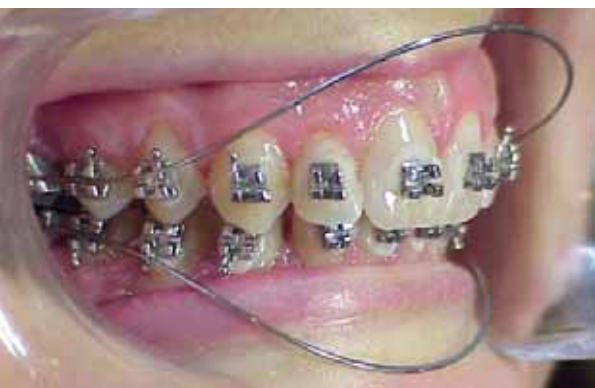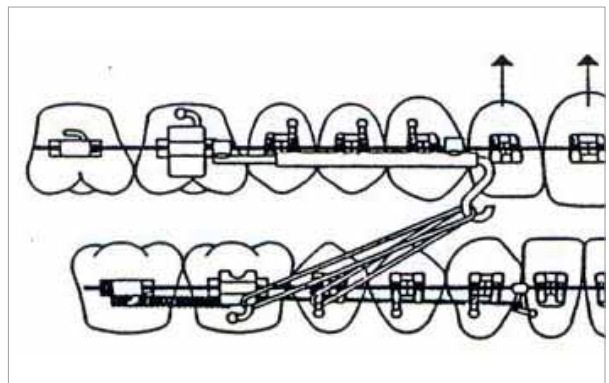

Mois 24 ▲

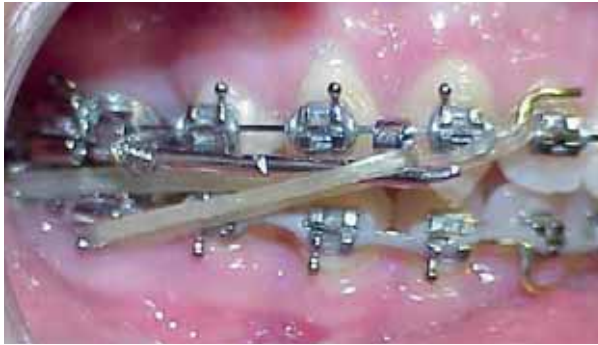


Mois 26 ▲

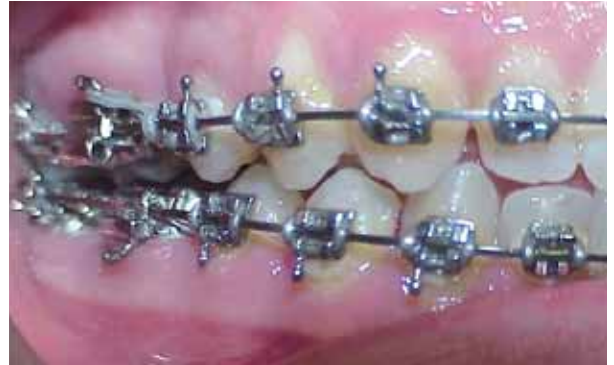

Mois 38 ▲

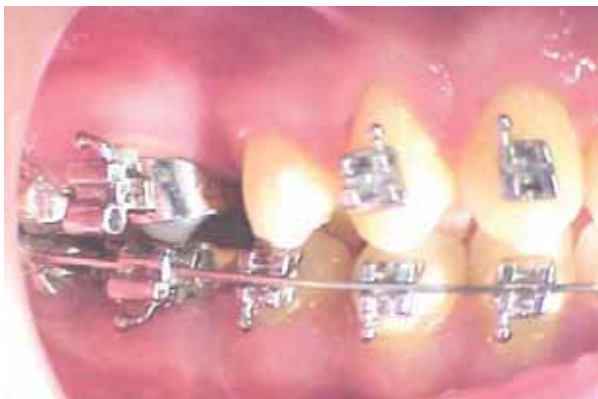Mois 1 Mois 7 Mois 2 Mois 9 Mois 6 Mois 12 Mois 7 



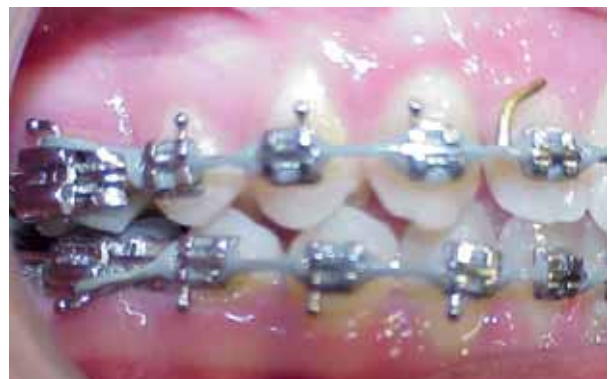Mois 13



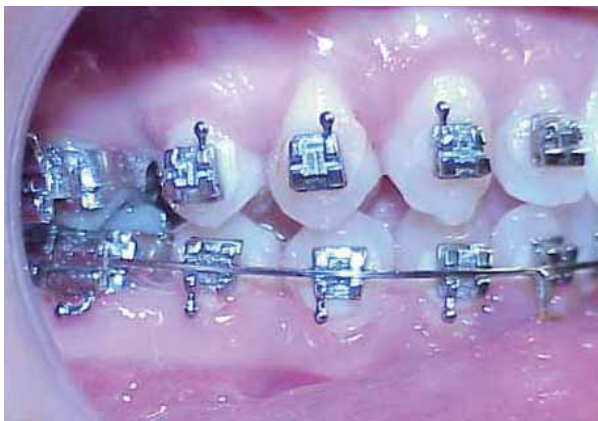Mois 20



Mois 15



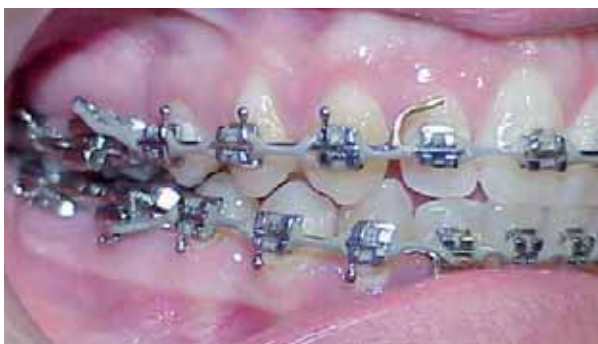Mois 23



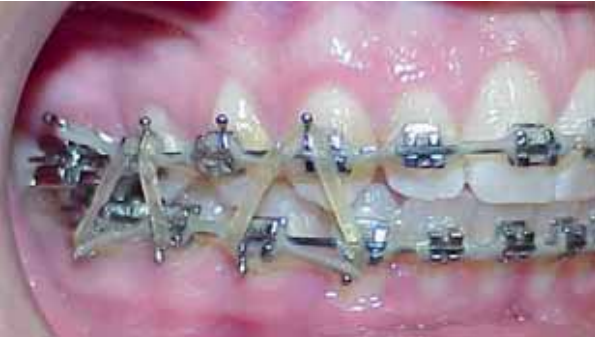Mois 16



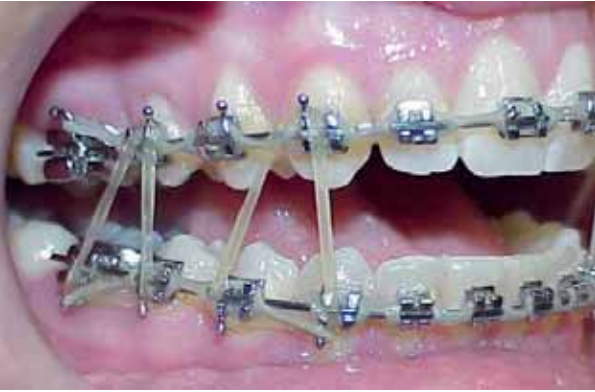Mois 24



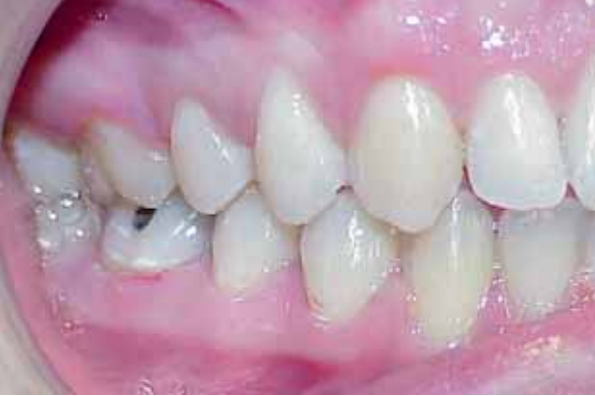Mois 19



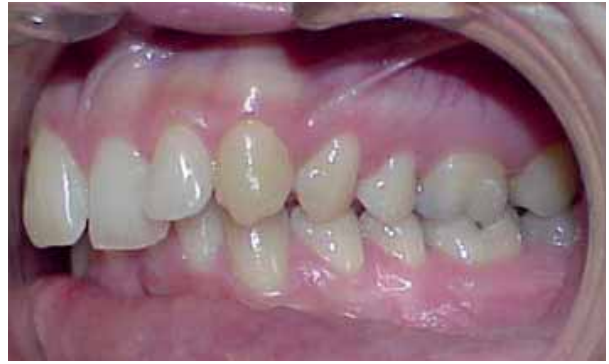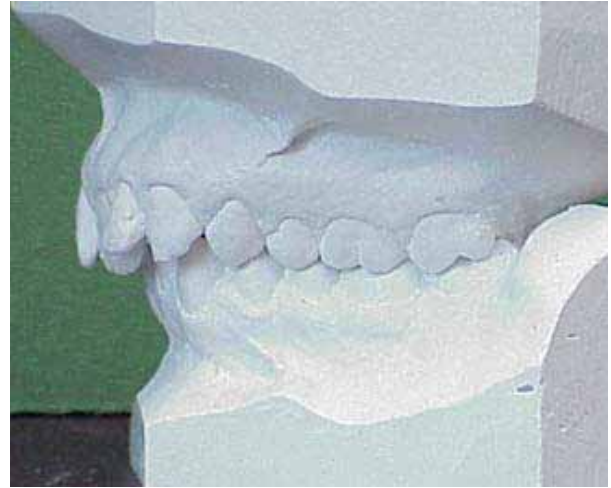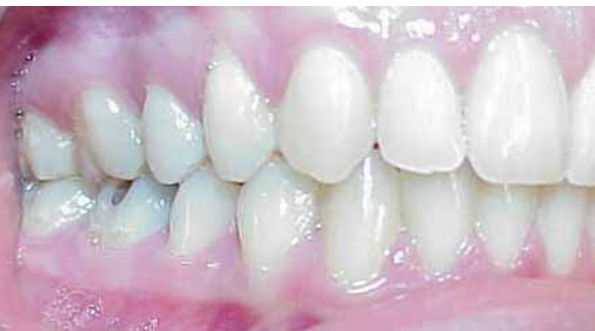Mois 25 ▲



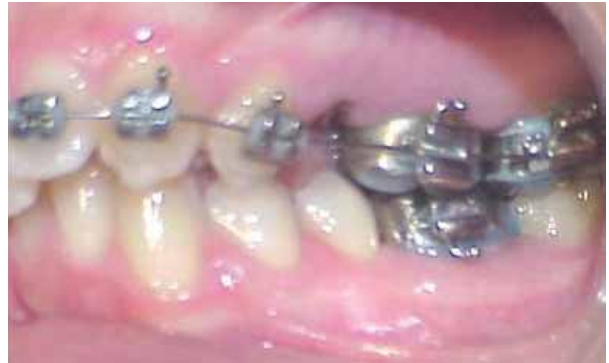Mois 26 ▲



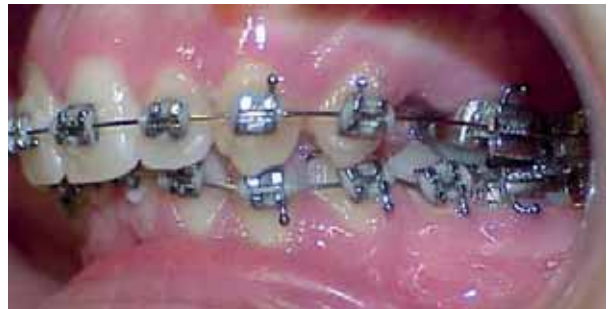Mois 38 ▲



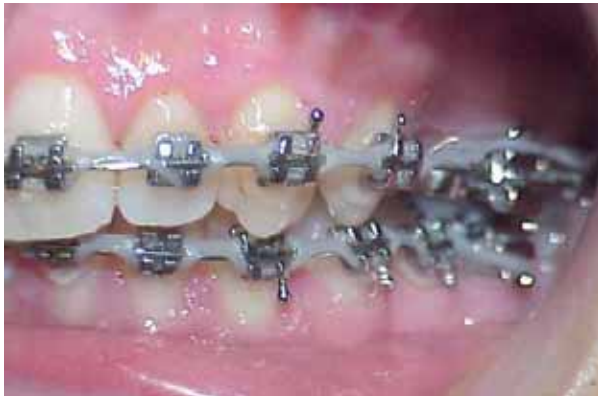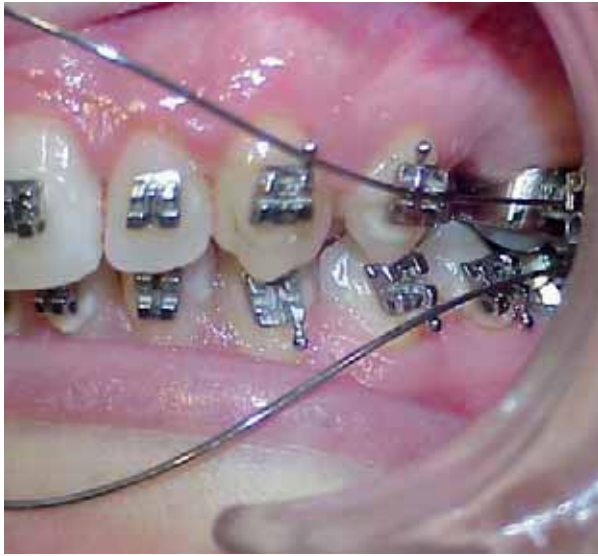
Début ▲



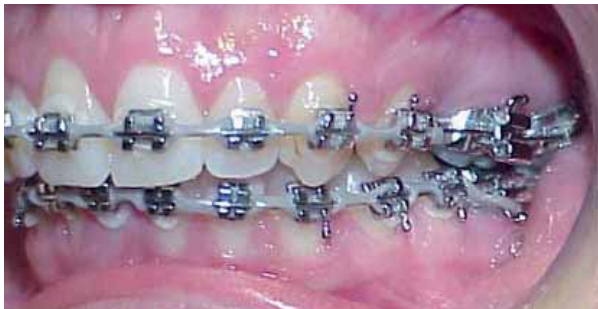Mois 1 ▲



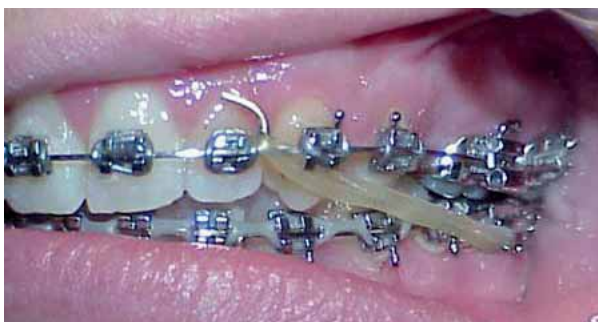Mois 6 ▲



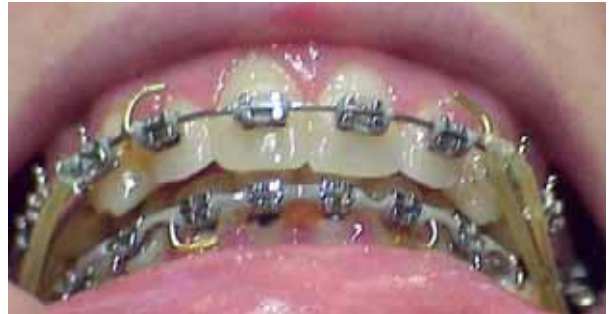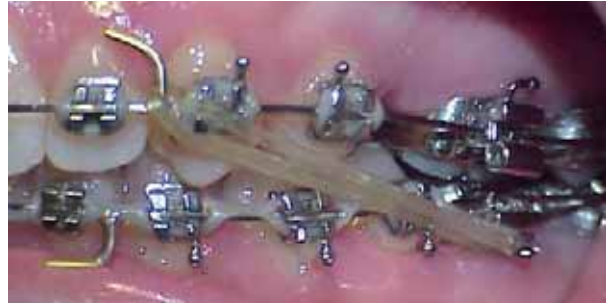Mois 7



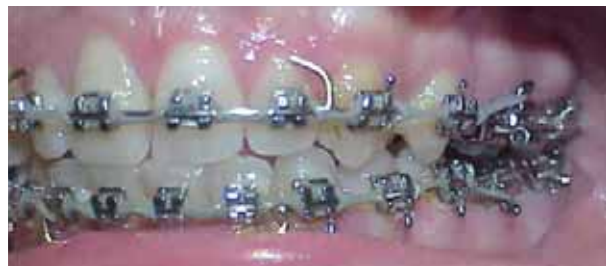Mois 8



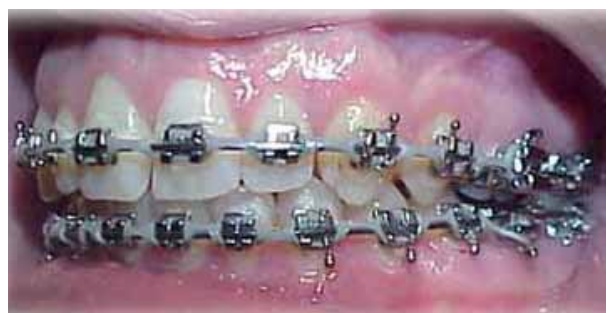Mois 12



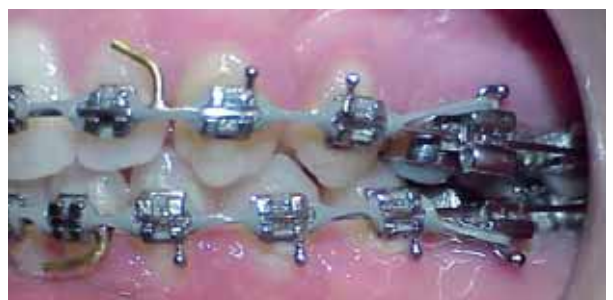Mois 14



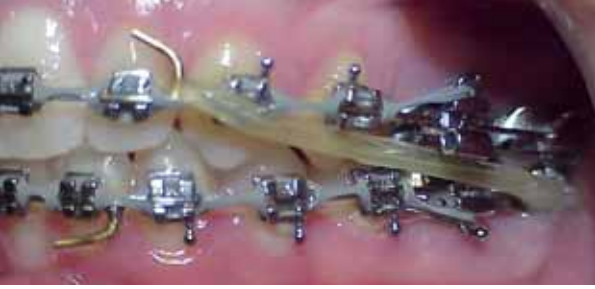Mois 19



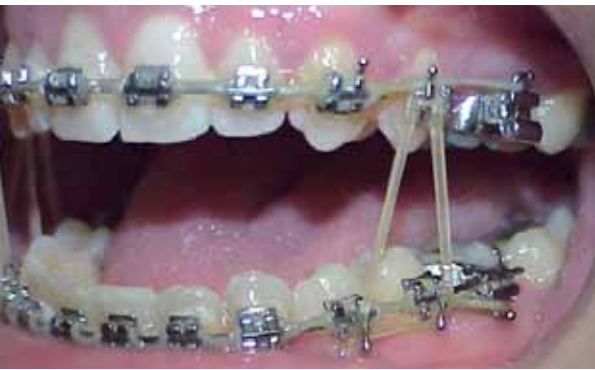Mois 22



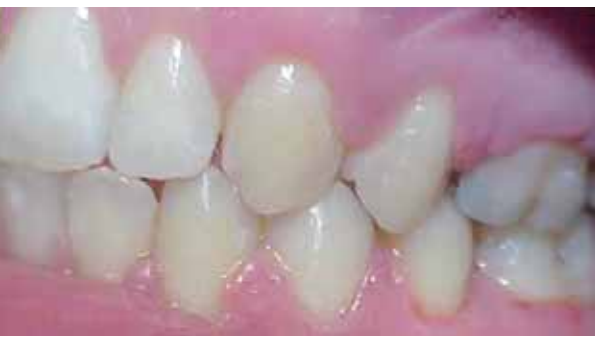Mois 23



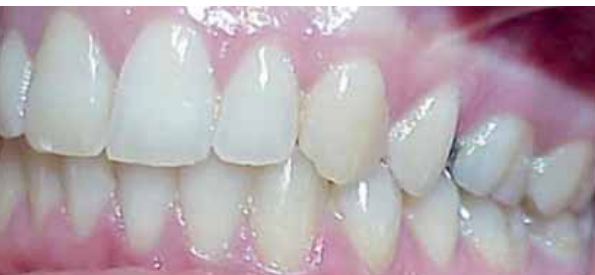Mois 23 ▲



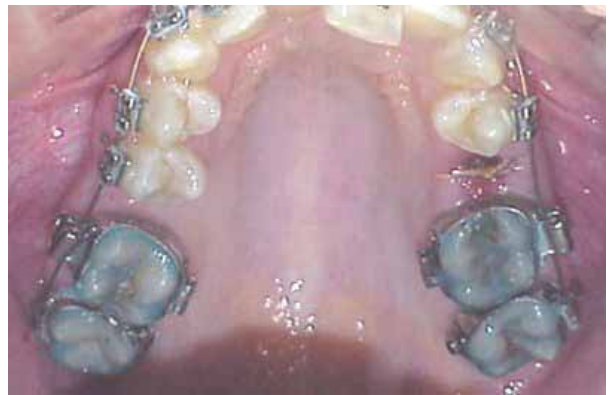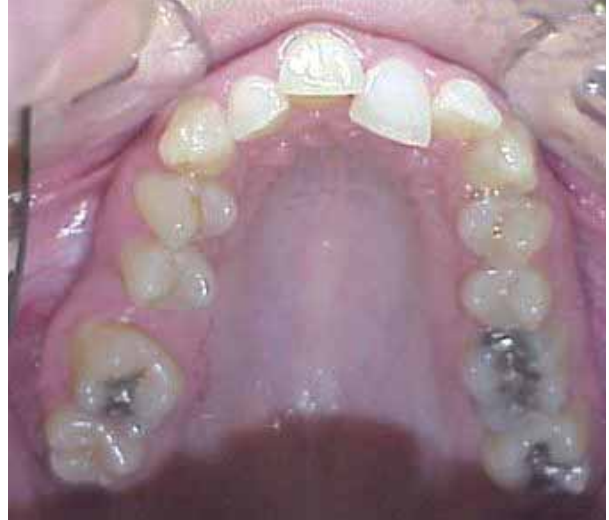Mois 25 ▲



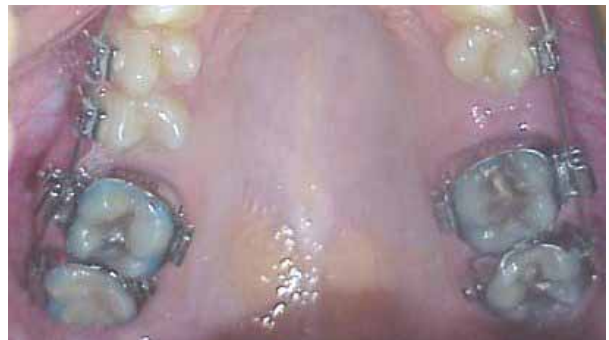Mois 26 ▲



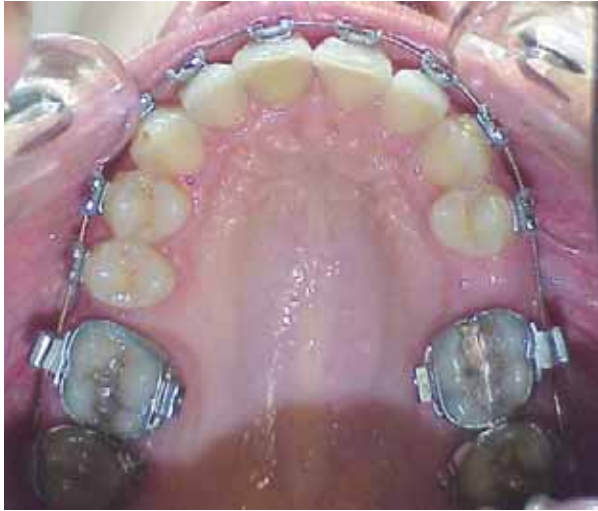Mois 38 ▲



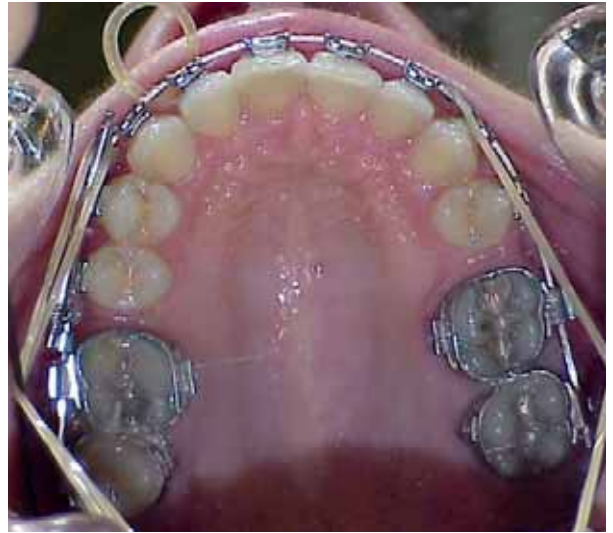Mois 1 ▲



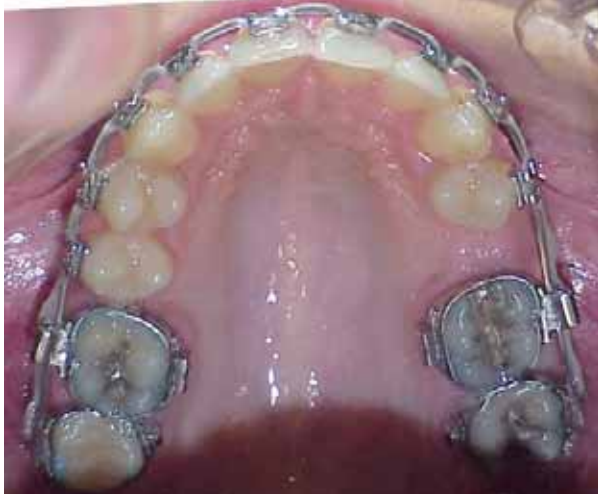Mois 2 ▲



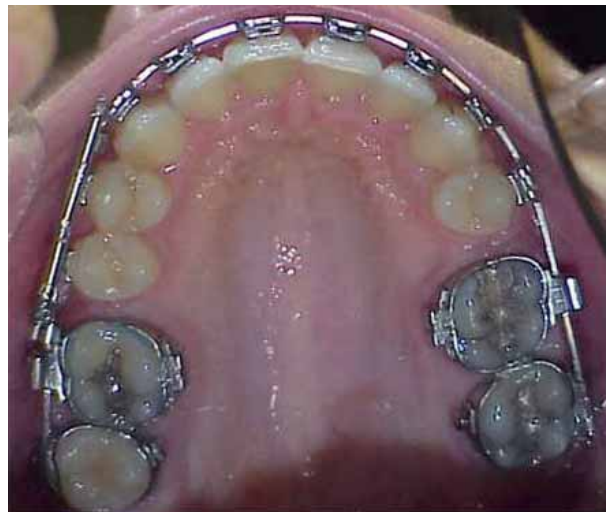Mois 6 ▲



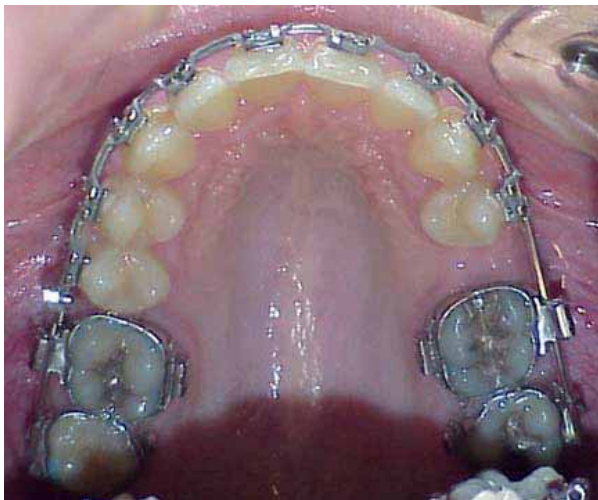Mois 14 ▲



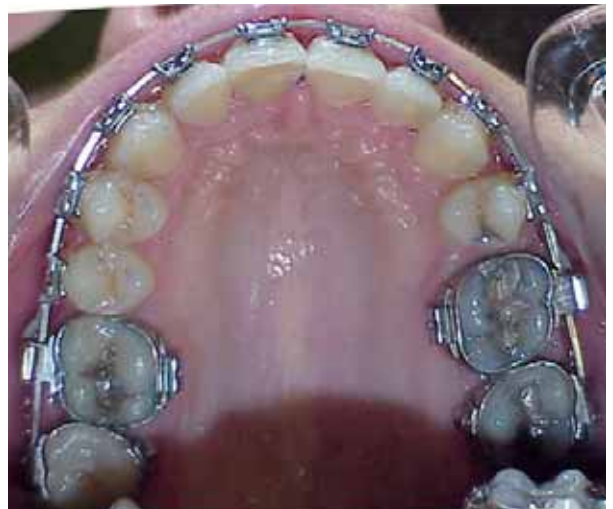Mois 7 ▲



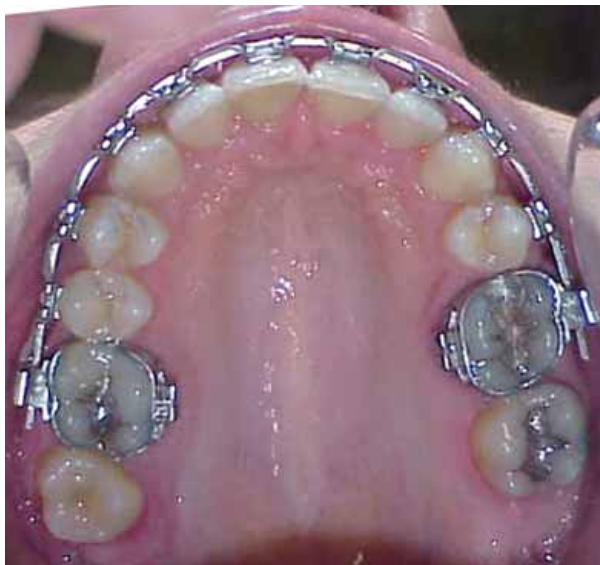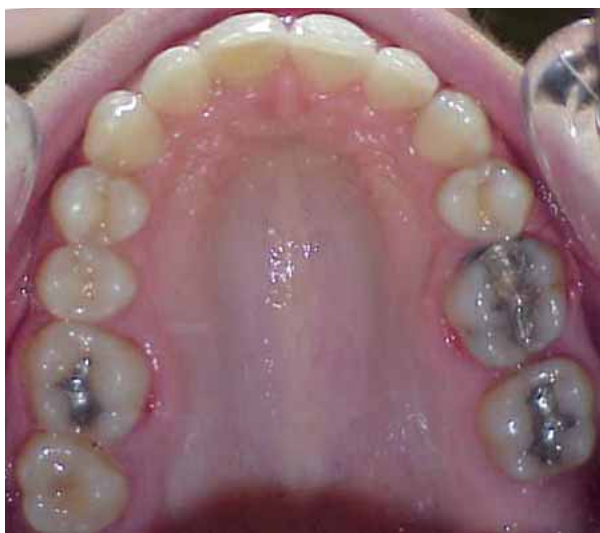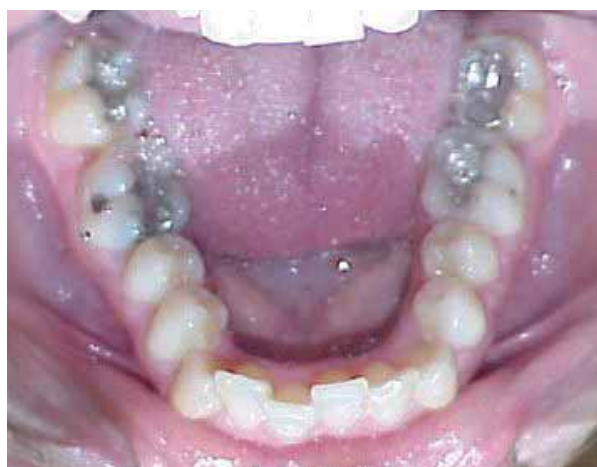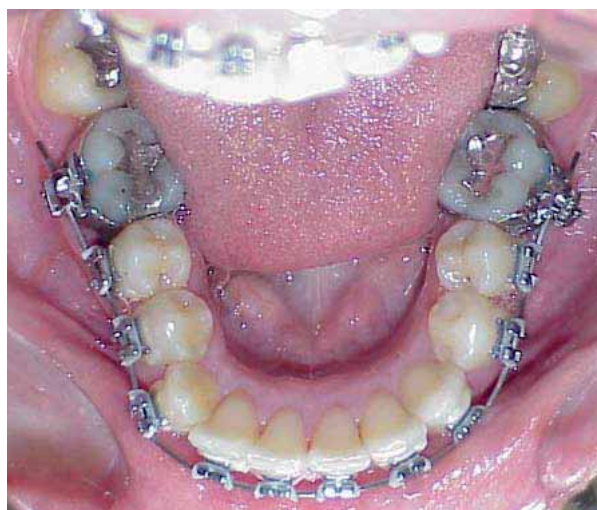Mois 15 ▲

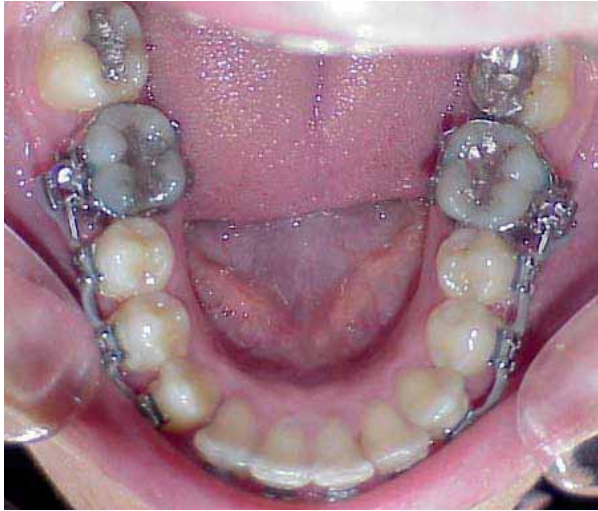

Mois 9 ▲

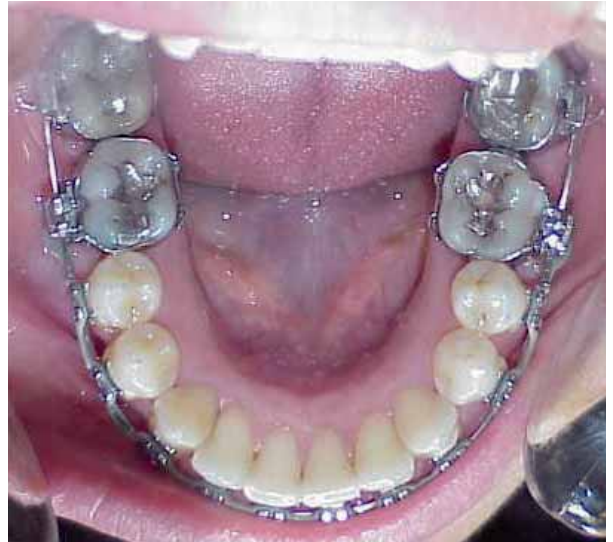

Mois 19 ▲

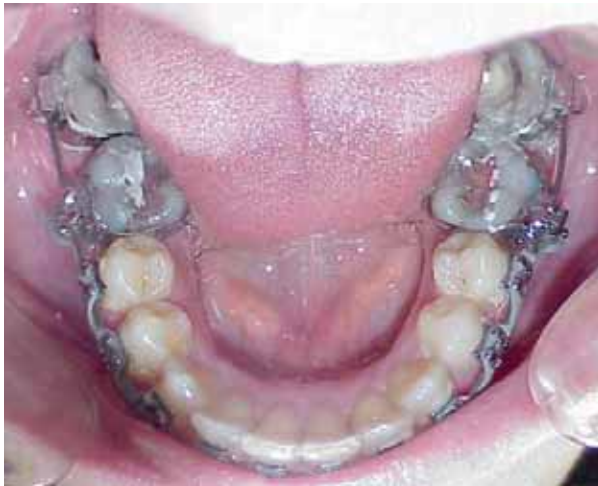Mois 25 [▶](#)Mois 26 [▶](#)Début [▶](#)Mois 6 [▶](#)



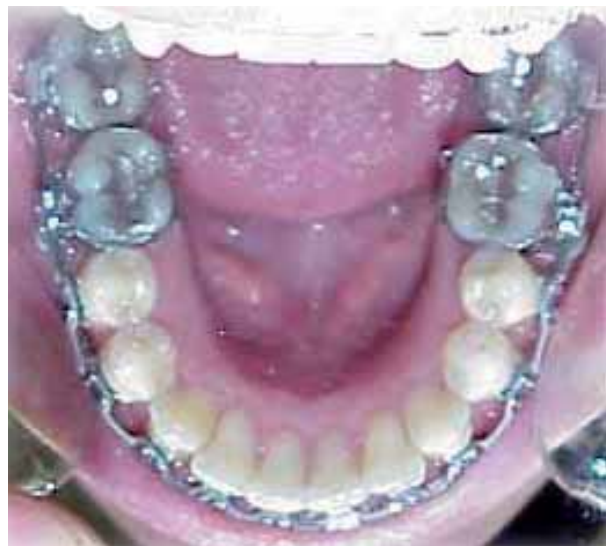Mois 7



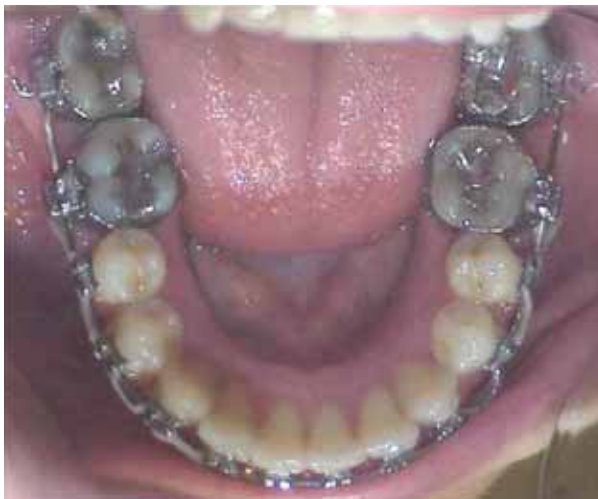Mois 19



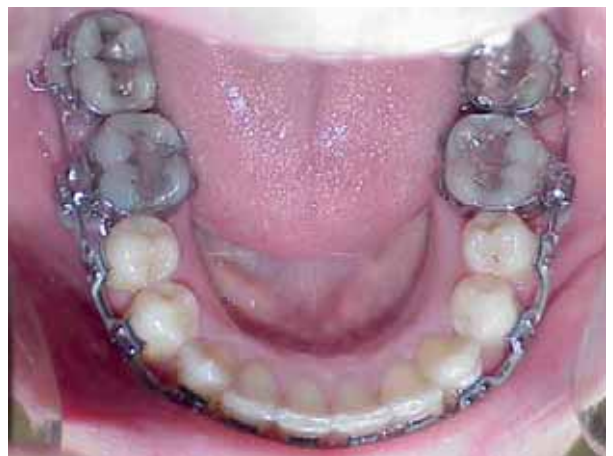Mois 9



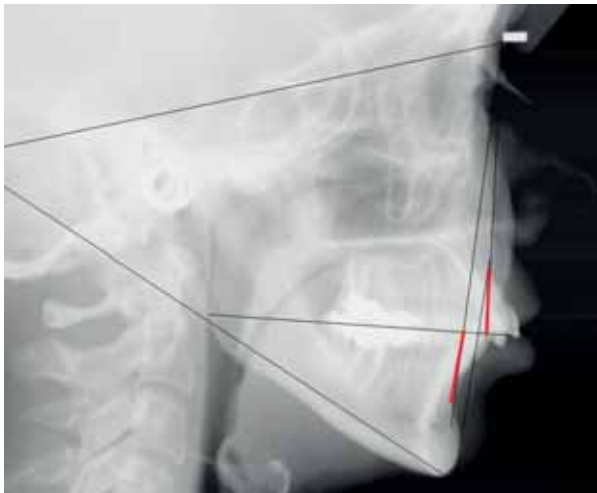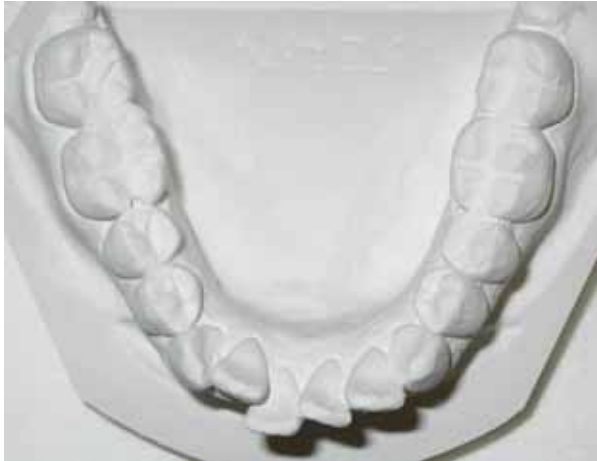Mois 23



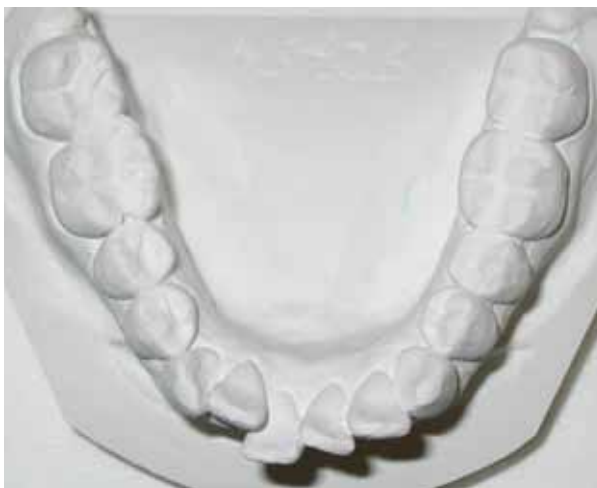Mois 15



Mois 24



SNA 82°	MdI à NB 6 & 27°
SNB 76°	MdI à A-Pog +2
ANB 6°	GO-GN à SN 45°
MxI à NA 12 & 34°	Wits +6



MAND: MdI à A-pog = +2 fait référence à 41. Donc les autres incisives peuvent être avancées pour résoudre l'encombrement. Comme 41 est positionnée idéalement, les autres incisives peuvent, durant le nivellement, s'incliner 3 à

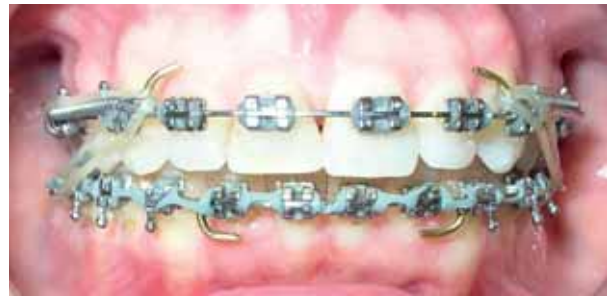4mm et se trouver encore dans une position A-P acceptable. Généralement après le nivellement, du stripping de 33 à 43 est fait dans ces cas «adulte camoufflage CLII».

MOIS 1 À 4

Plan de traitement: Camoufflage CLII: extraction de 14 et 24.
MAX et MAND: schéma de bracketing 2; alignement et nivellement avec arcs 16, 20x20, 19x25 TA NiTi.

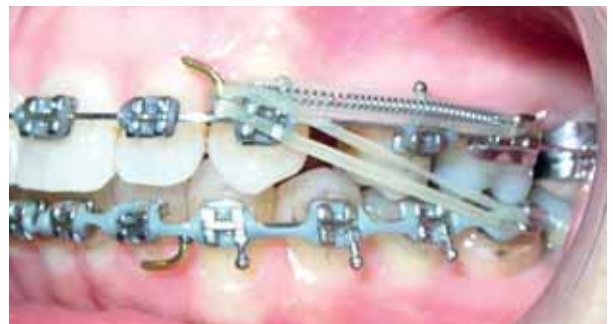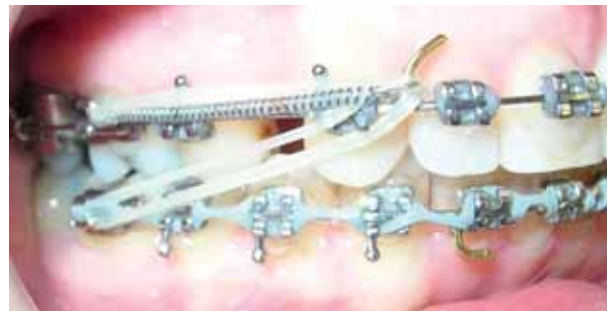MOIS 5

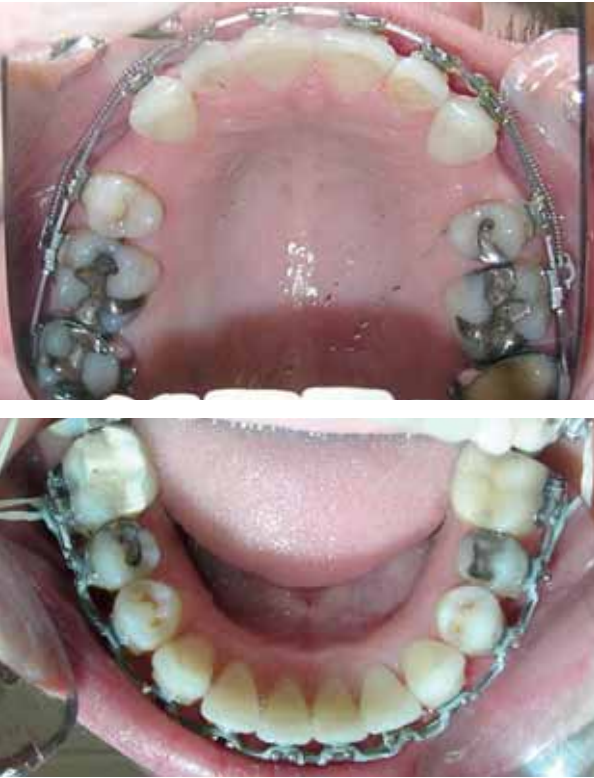MAX & MAND: N. arcs 19x25 acier posted pour finir le nivellement.



MOIS 6

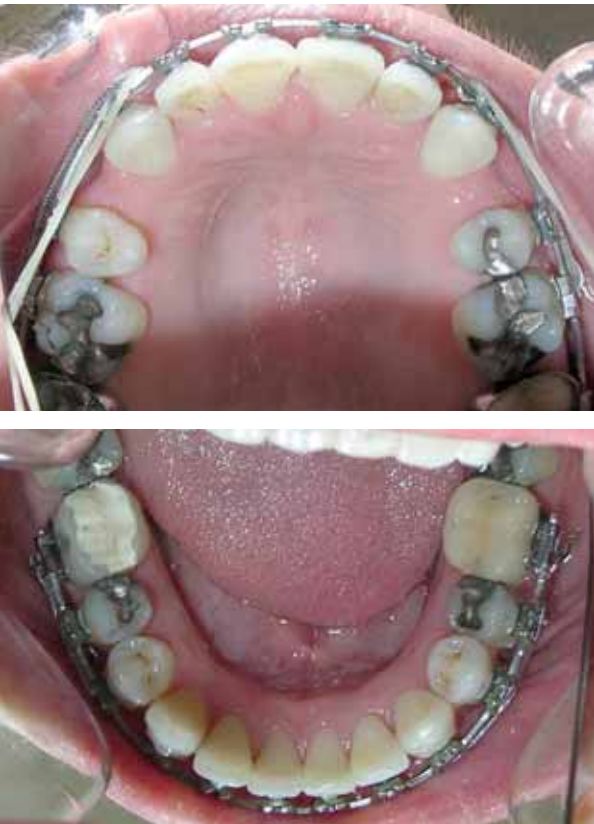MAX: 19x25 acier posted (déjà en place depuis un mois), C acc de 3mm; ressorts-F NiTi de 150gr et ELAS CLI, 6mm des MIs aux posts sur arc. Force totale par côté: 250 à 300gr.
MAND: 19x25 acier posted, CH L-L M1 à M1.
ELAS CLII de 6mm, 8/24 (nuit). "Stripping" à chaque visite.





MAND: Stripping chaque visite de 33 à 43.

MOIS 7

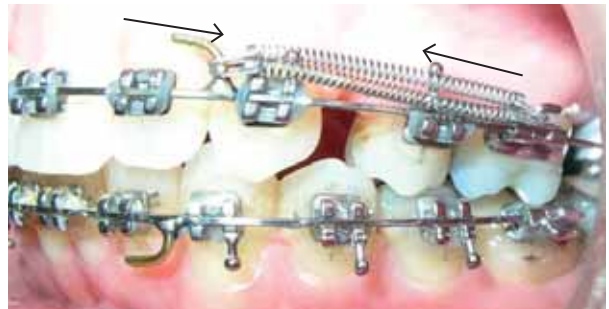
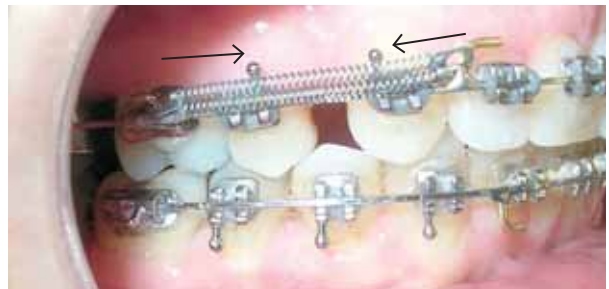
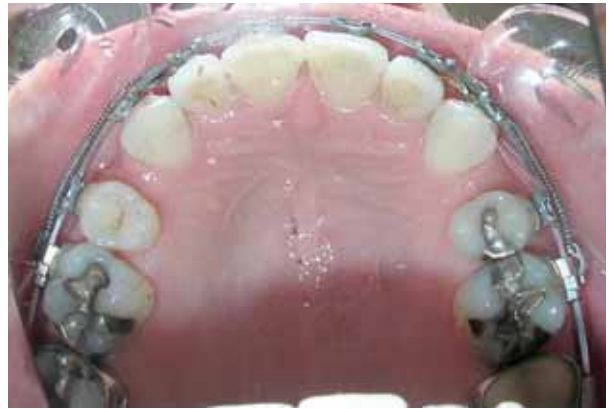

MOIS 8

MAX: même 19x25 acier posted, plat (pas de C acc).

Changement de force: 2 ressorts-F de 150gr par côté. Arrêté ELAS CLI et CLII.

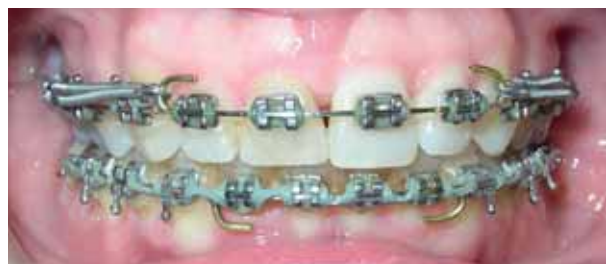MAND: même 19x25 acier posted. Stripping de 3 à 3.

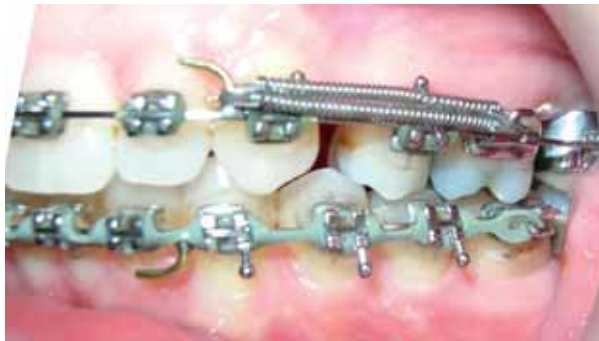
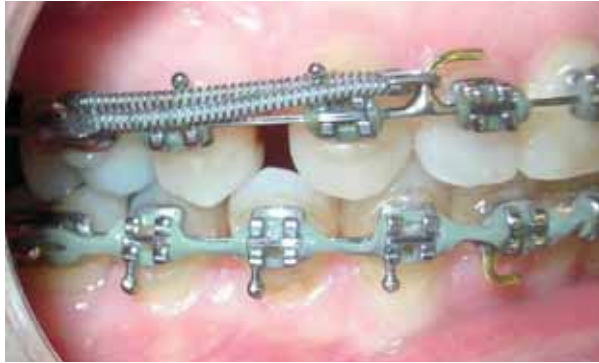
MOIS 9

MAX: même 19x25 acier posted, plat. 2 ressorts-F de 150gr par côté des M1s aux posts.

MAND: même 19x25 acier posted, CH L-L de M1 à M1. Stripping de 3 à 3.



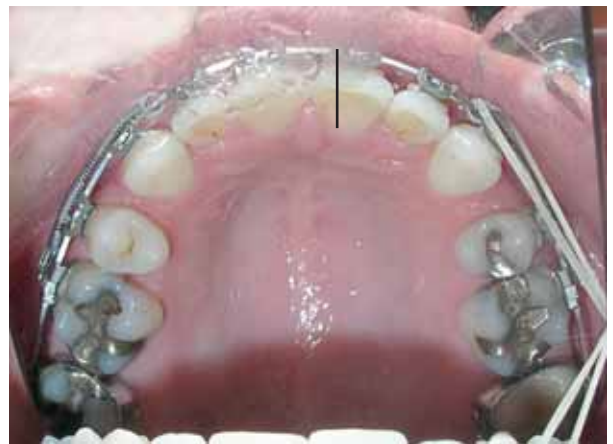
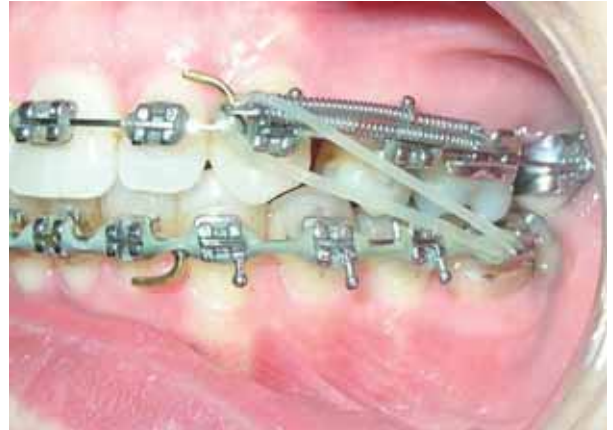
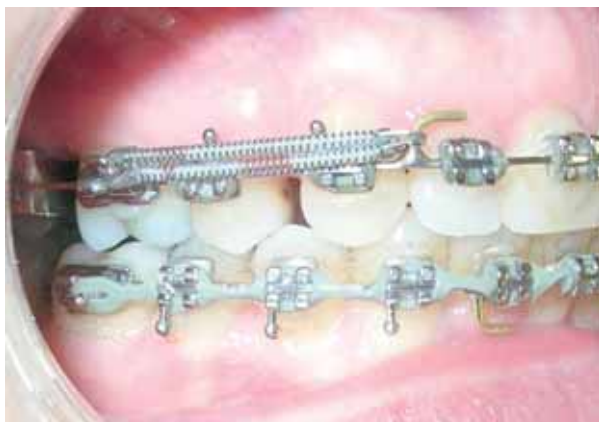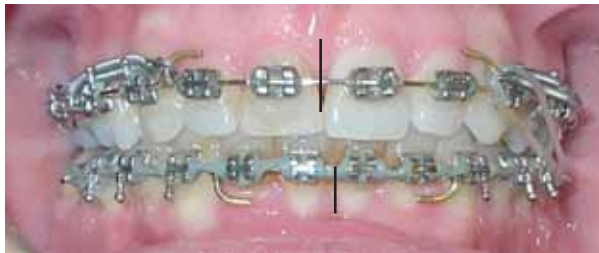MOIS 10

MAX: Idem.

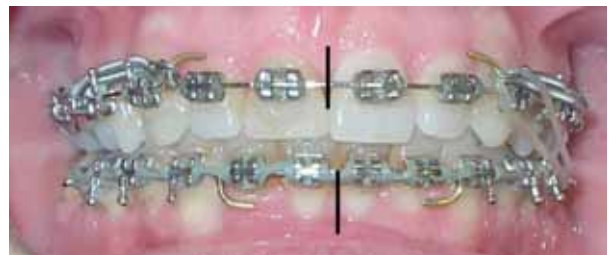MAND: Idem.

L-M maxillaire déviée vers la droite. Pour aider à sa correction, commencé ELAS CLII unilatéral (côté gauche) de 6mm, 24/24.

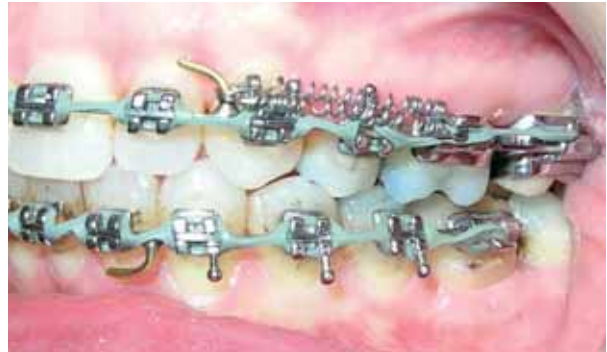
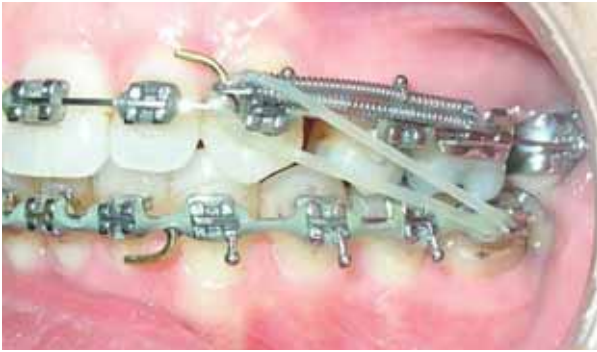
Commencé ELAS CLII, 8mm, 24/24, unilatéralement (côté gauche) pour déplacer la L-M vers la gauche et pour corriger la CLII canine en position de CLI. ◆

Dans un cas CLII où la ligne médiane maxillaire est déviée d'un côté (ici à droite), celle-ci peut être corrigée seulement si du côté opposé postérieur il y a assez d'espace. En utilisant des forces asymétriques (ici ELAS CLII) le segment antérieur et la L-M peuvent être déplacés dans l'espace opposé corrigeant ainsi la L-M et la CLII canine. ▼



IDEES GENERALES: Au contraire, dans des cas CLII, les déviations de la L-M mandibulaire peuvent être corrigées sans qu'il y ait de l'espace, avec des ELAS CLII asymétriques. Mais seulement s'il y a un OJ antérieur. Sans OJ antérieur on doit créer de l'espace du côté opposé.



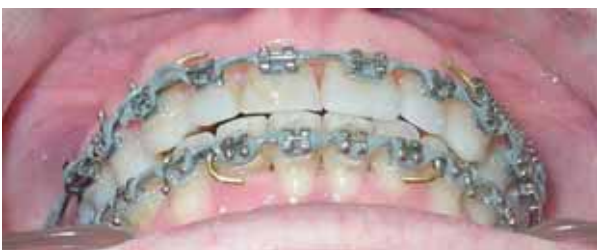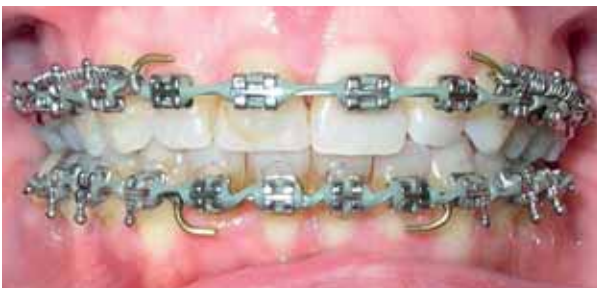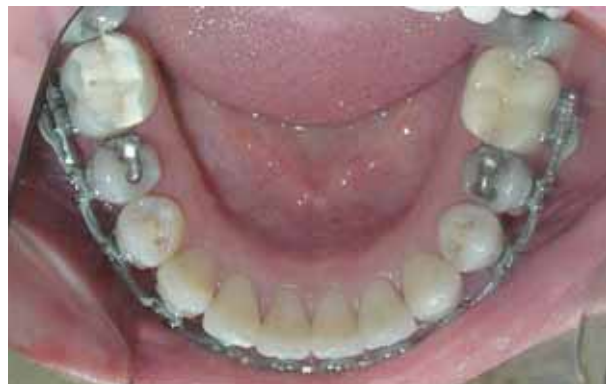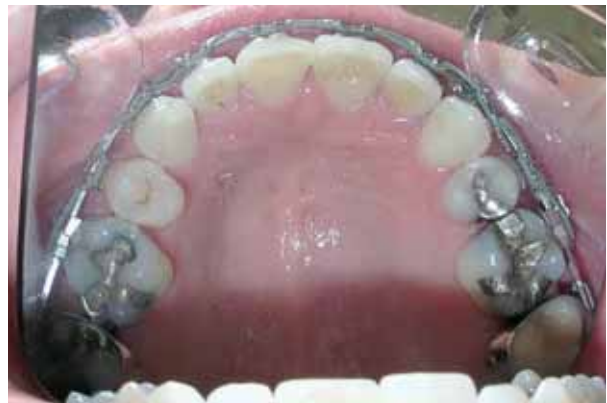6 SEMAINES PLUS TARD ... MOIS 11.5

Lignes médianes alignées.

MAX: Même arc, CH L-L, M2 à M2. Arrêté ELAS de CLII.

Côté gauche: 2 ressorts-F NiTi de 150gr. Côté droit: 1 ressort-F NiTi de 150gr.

MAND: même arc, CH L-L de M1 à M1.



MOIS 13

Espaces d'extraction sont fermés.

MAX et MAND: Arrêté les forces. Placé N. 21x25 TA NiTi. Laisser l'articulé s'engrainer pendant 2 à 3 mois.

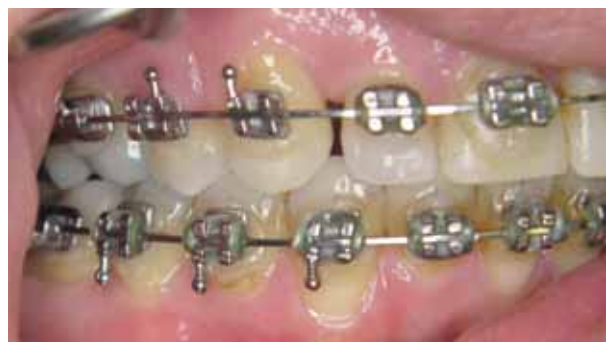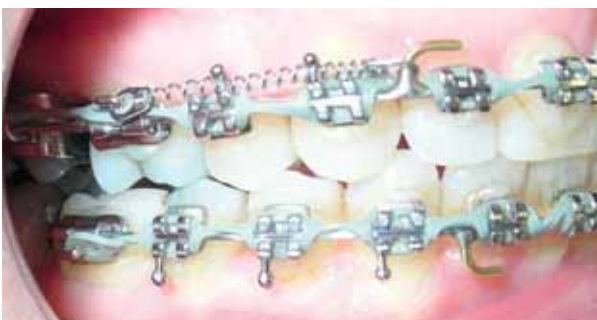2 MOIS PLUS TARD.... MOIS 15

Canines: CLI.

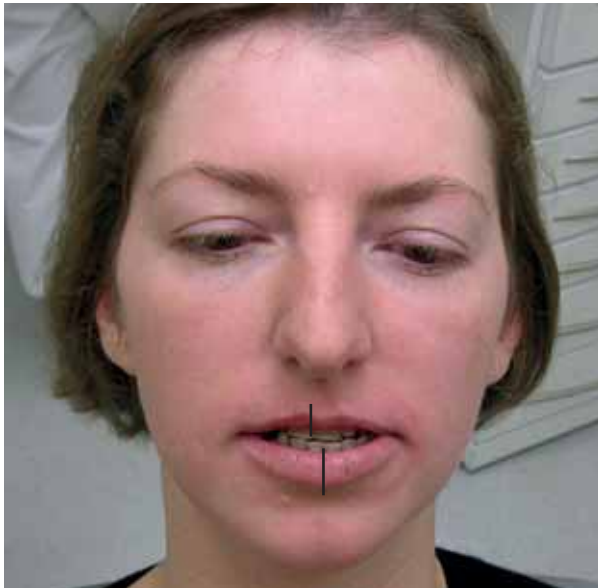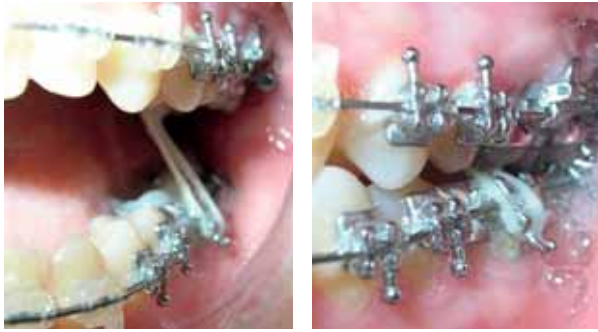MAX: même 21x25 TA NiTi : les dents sont engrainées.

MAND: même 21x25 TA NiTi : les dents sont engrainées.

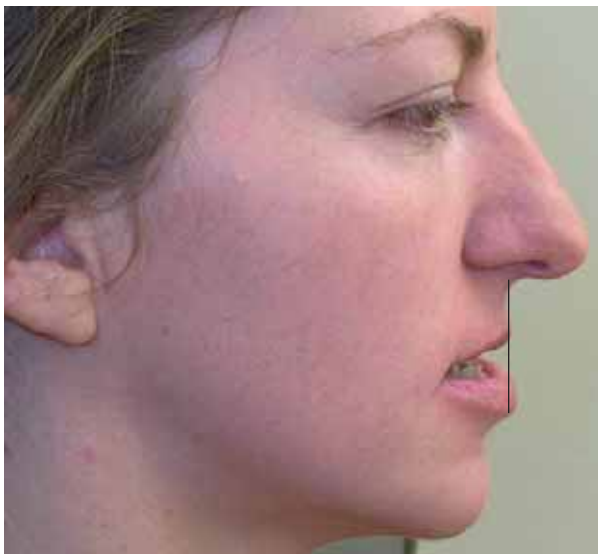Des composites esthétiques à faire sur 12 et 22 .



ELAS croisé 6mm, 24/24.



Le "Look CLIII" a empiré du à l'avancement des dents antérieures mandibulaires. ◆

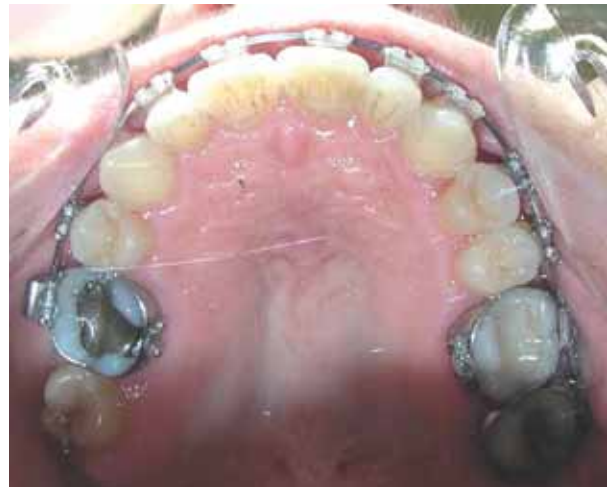
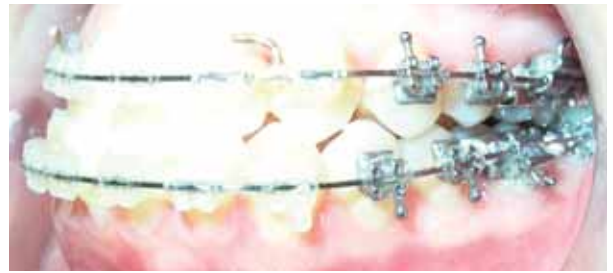
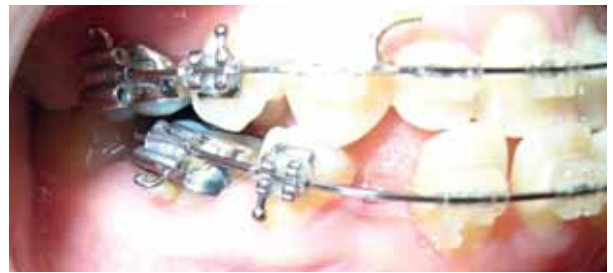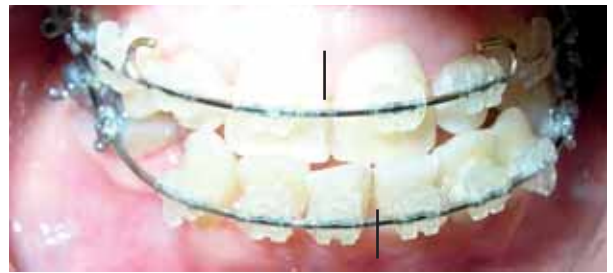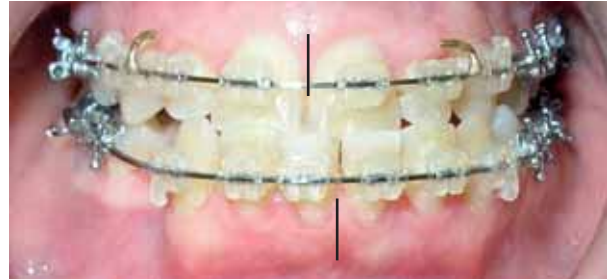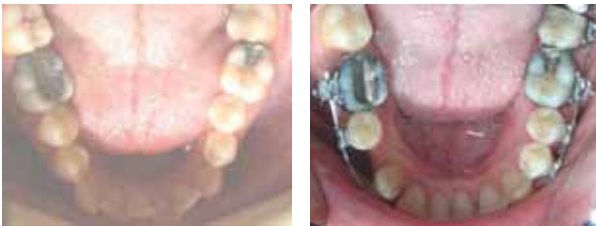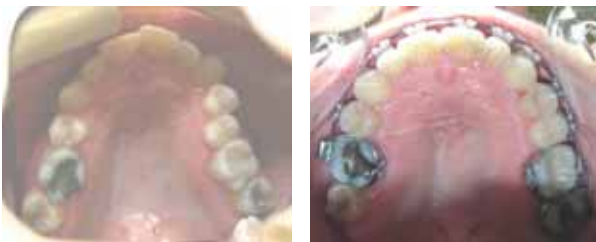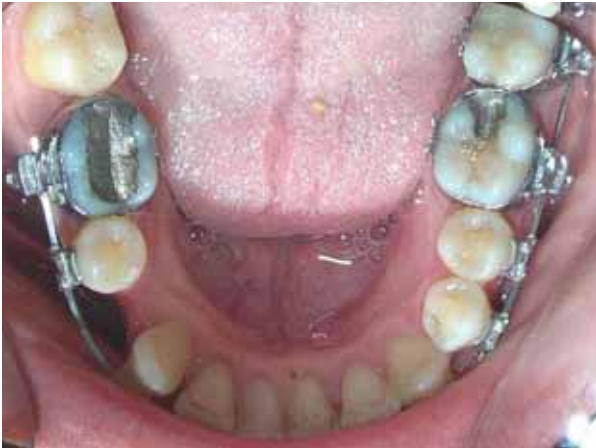La lèvre supérieure est distale de la ligne SNV. La lèvre inférieure est en avant de la ligne (normalement c'est le contraire) ◆

MOIS 8

MAX: N. 19x25 acier posted, 6mm d'expansion. Continuer ELAS croisé de 6mm.

MAND: N. 19x25 acier pour finir le nivellement.





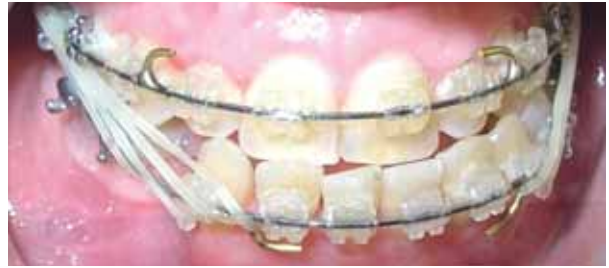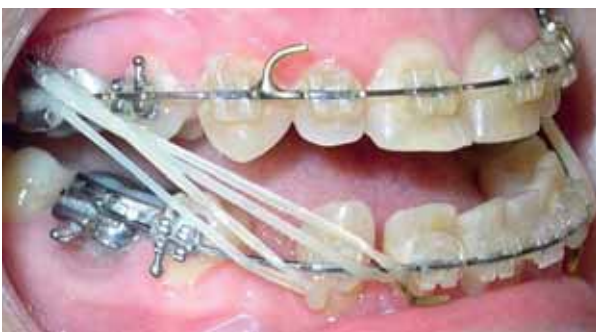MOIS 9

MAX: même 19x25 acier posted, 6mm d'expansion.

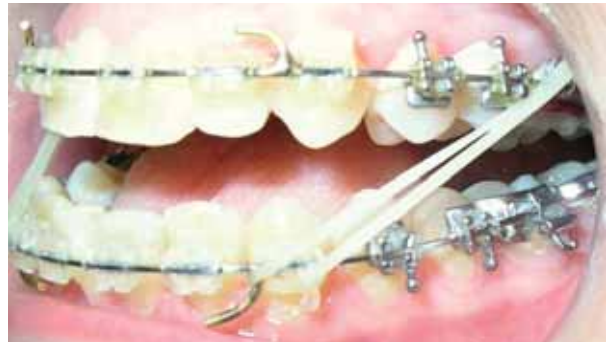MAND: 19x25 acier posted.

Côté gauche: 1 ELAS CLIII de 8mm de 26 au post, 24/24 (aide à corriger l'articulé CLIII).

Côté droit: 2 ELAS CLIII de 8mm, 24/24 : 1 de 16 à 43 et 1 de 16 au post sur arc (aide à corriger l'articulé CLIII et les lignes médianes).



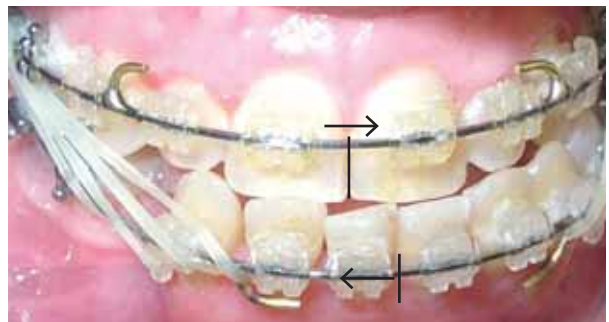
Côté droit, autre manière: les 2 ELAS peuvent être accrochés au post. ◆



1 ELAS CLIII de 8mm de 26 au post, 24/24. ◆

Il y a un ELAS CLIII côté gauche pour aider à corriger la malocclusion CLIII. La CLIII est corrigée par distalisation du segment antérieur mandibulaire et par avancement de 1 à 2mm de l'arcade maxillaire. Et parce que cette force mésialisante CLIII est asymétrique, la ligne médiane maxillaire peut être corrigée vers la gauche de 1mm.

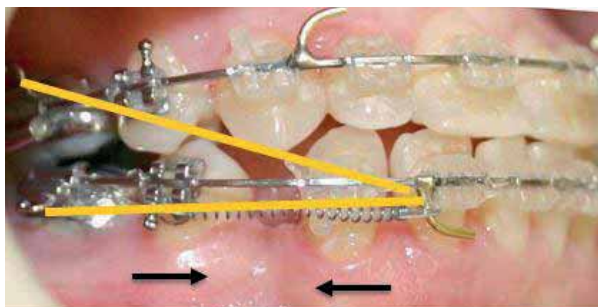
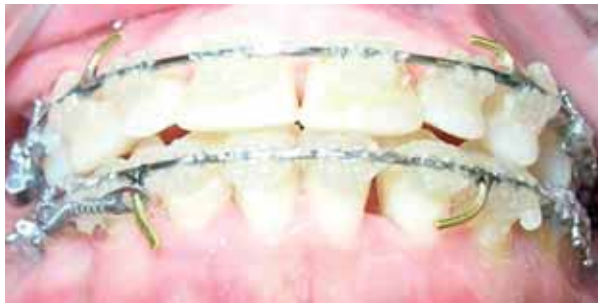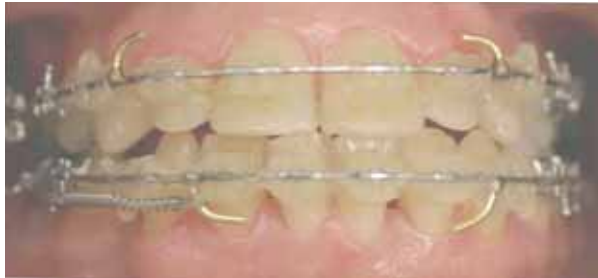Stratégie: au début, l'ancrage maximum est utilisé côté droit pour distaliser la 43 d'à peu près 7mm pour remplir complètement l'espace de l'extraction (44). Le segment postérieur mandibulaire n'a aucune force attachée. Les forces CLIII asymétriques permettent le segment antérieur mandibulaire d'être distalisé en masse qui en même temps déplace la ligne médiane à droite de 3mm et corrige la malocclusion antérieure CLIII.



Il faut corriger l'articulé CLIII antérieur, déplacer la L-M mandibulaire vers la droite de 3 à 4mm et déplacer la L-M maxillaire vers la gauche de 1mm. L'arcade maxillaire toute entière doit être avancé de 1 à 2mm. ◆

2 MOIS PLUS TARD... MOIS 11

Amélioration des L-Ms. L'articulé croisé antérieur est décroisé.

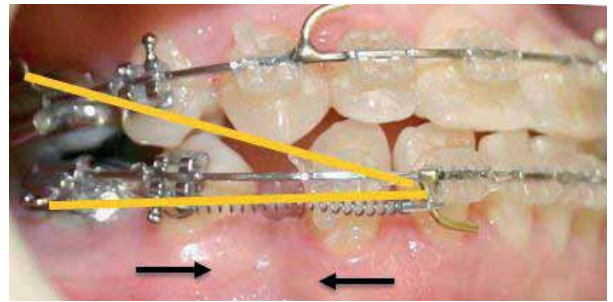


Mois 11 (cont)

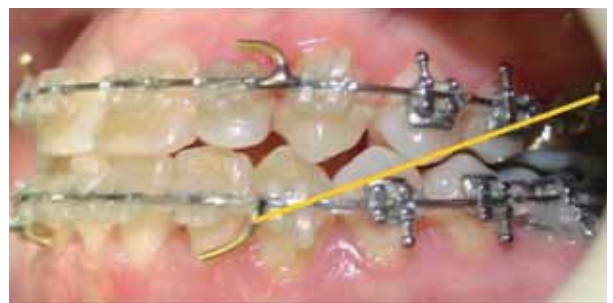Côté droit: 43 est seulement à 2,5mm d'une position CLI. Il reste 5mm d'espace à fermer. Ceci signifie que l'ancrage maximum peut devenir un ancrage moyen.

Puisque l'ancrage est devenu moyen, on peut simultanément avancer de 2,5mm le segment postérieur avec une fermeture d'espace réciproque en masse : 1 ELAS CLI de 6mm et 1 ressort-O de 200gr NiTi tirés de 46 au post mandibulaire. Continuer avec 1 ELAS CLIII de 6mm, tiré de 16 au post mandibulaire.

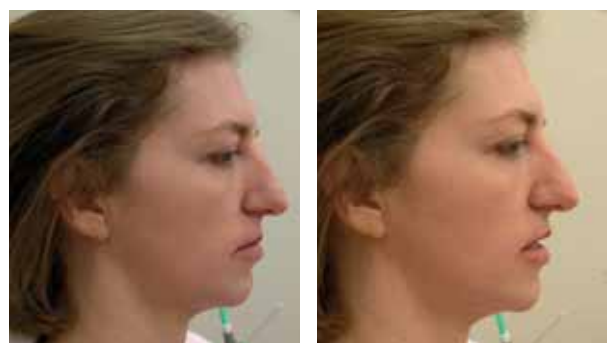
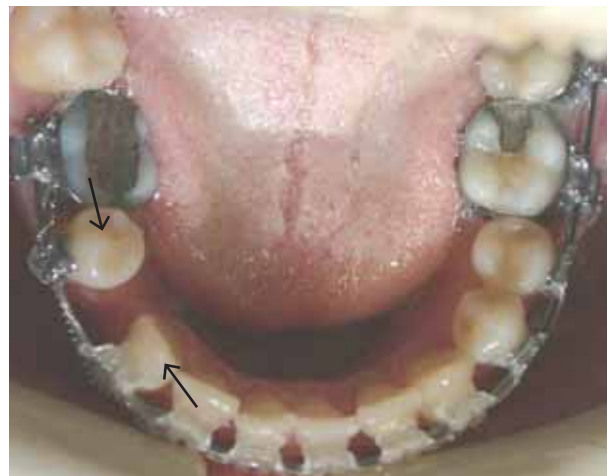
Ce changement d'ancrage est le résultat de l'avancement de l'arcade maxillaire du aux ELAS asymétrique de CLIII, 24/24.



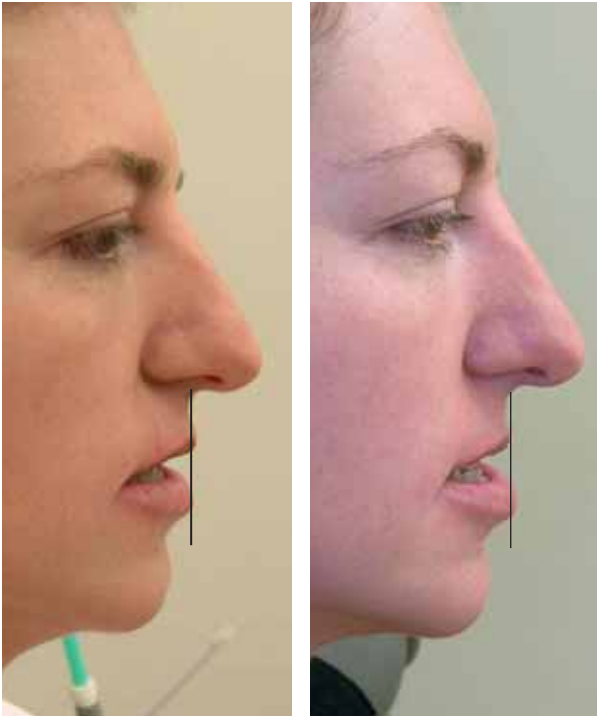1 ELAS CLIII de 6mm tiré de 16 au post mandibulaire.
1 ELAS CLI de 6mm et 1 ressort-O de 200gr NiTi tirés de 46 au post mandibulaire.



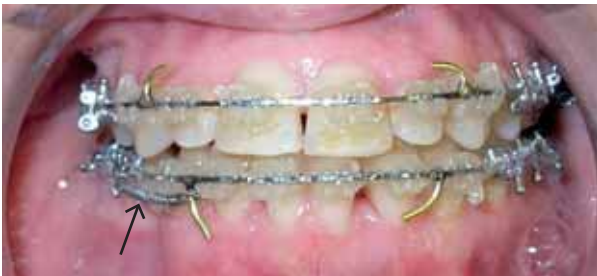MAND: Côté gauche: Continué ELAS CLIII de 6mm, 26 au post mandibulaire.



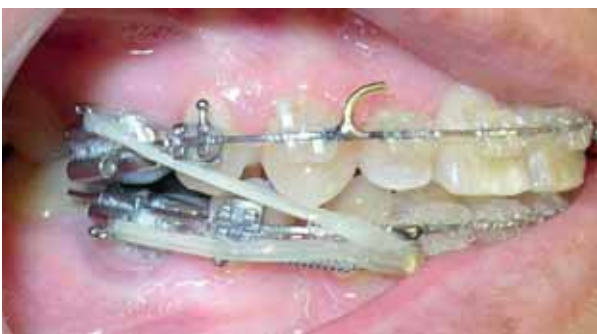Parce que la lèvre maxillaire est plus charnue et les dents antérieures mandibulaires sont distalisées, il y a déjà une meilleure harmonie du profil.

**MOIS 12**

Parce que l'articulé est une bonne CLI, il y a un engrainement automatique (sans ELAS box): le résultat est un OB antérieur de 2.5mm. Les L-Ms sont alignées.

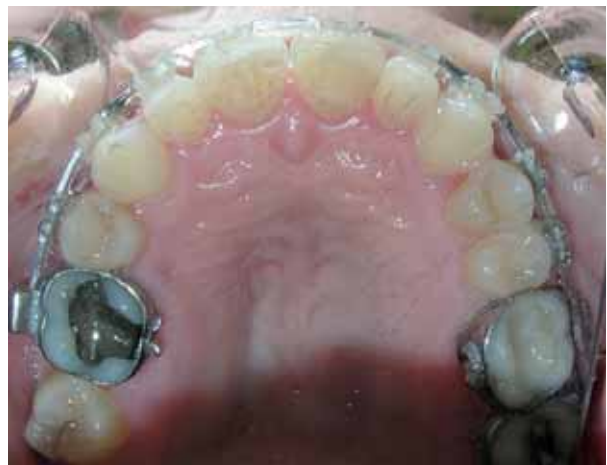
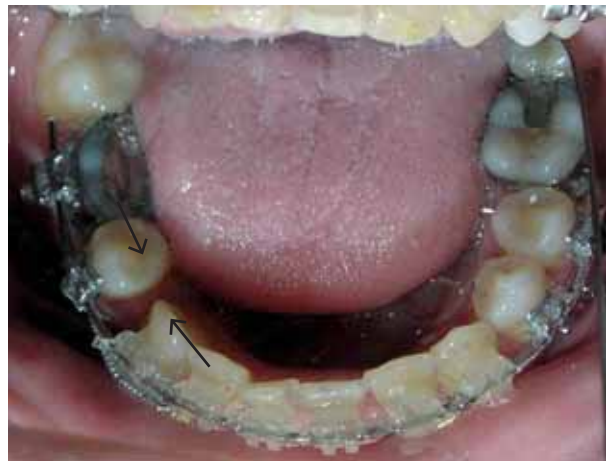
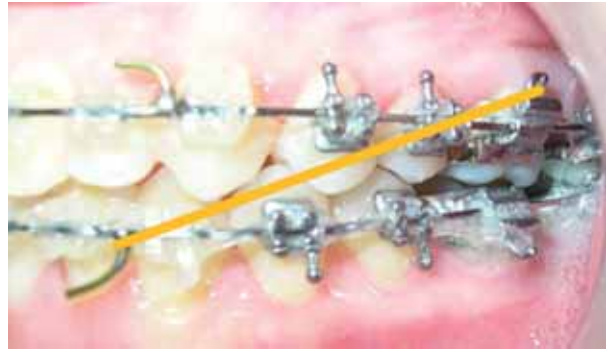Ressort-F NiTi de 200 gr. ⬆

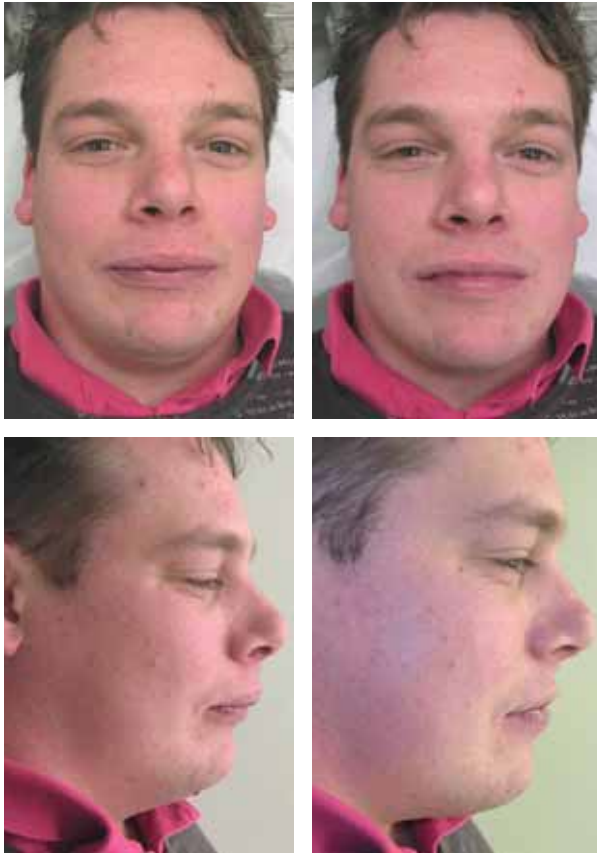

MAND: Continuer ELAS CLIII de 6mm, bilatéraux des Ms maxillaires aux posts.

Continuer forces CLI de 46 au post : ressort-F NiTi de 200gr et ELAS CLI, 6mm.



Le sourire est plus large et le Look CLIII est minimisé. L-Ms sont alignées sur la L-M squelettique.



Mandibule en position normale. ▲

Mandibule propulsée *bout à bout*. ▲

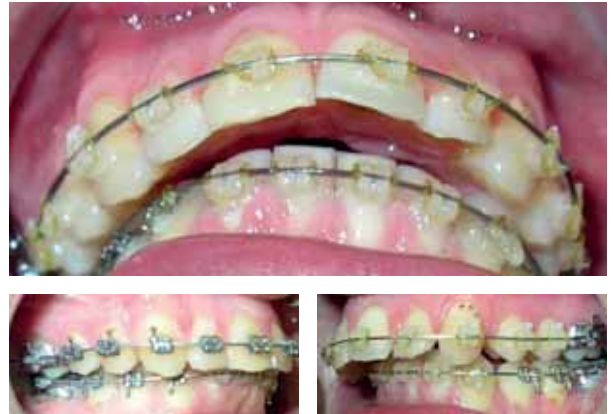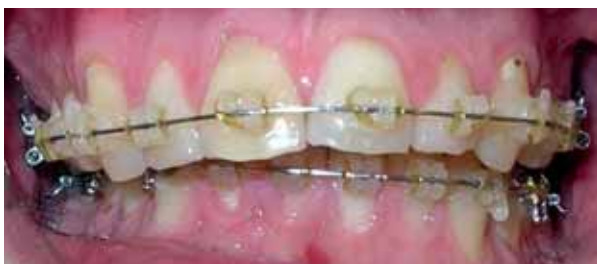PLAN DE TRAITEMENT:

L'orthodontie et la chirurgie OSB. Ce plan doit être coordonné avec un chirurgien dès le début. C'est le chirurgien qui décide définitivement du plan chirurgical.

Plan orthodontique: Placement de l'AD (schéma 2) et nivellement de toutes les dents (y compris les M2s) en utilisant la série d'arcs habituelle. Il ne faut pas essayer d'ouvrir l'OB ni de corriger l'OJ ce qui sera fait pendant la chirurgie. 3 mois après l'intervention chirurgicale, les finitions habituelles auront lieu.

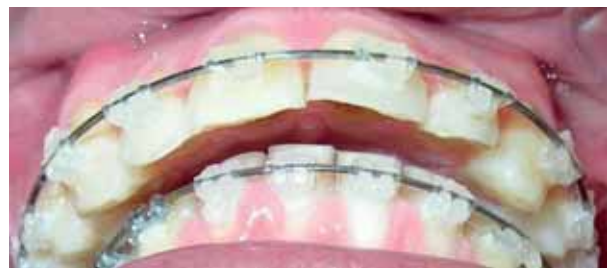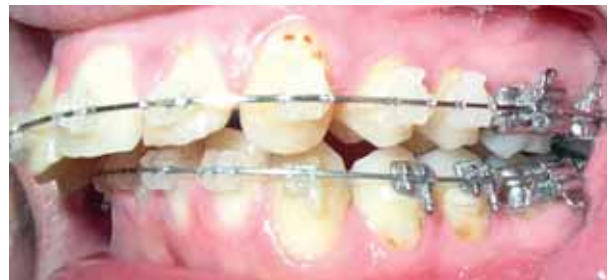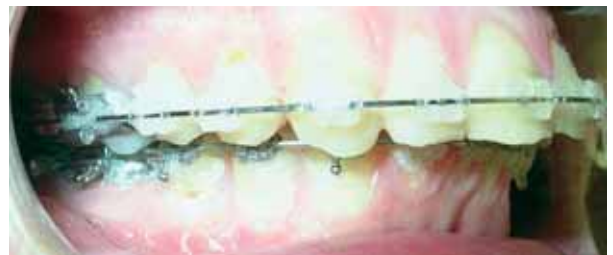MOIS 4

MAX et MAND: 20x20 TA NITi.



MOIS 6

MAX et MAND: 19x25 TA NiTi. Remarquer l'augmentation de l'OJ et l'OB important. Pas possible de corriger non-extraction et obtenir un résultat CLI stable avec condyles en bonne santé.



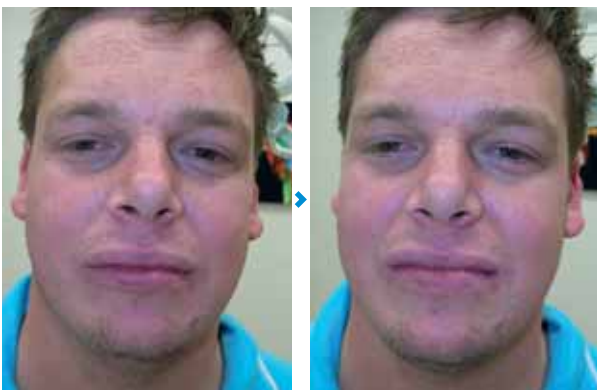

MOIS 6 À MOIS 9


Nivellement jusqu'aux arcs 21x25 acier qui doivent rester en place 2 à 3 mois avant la date de la chirurgie.

Dès qu'on peut positionner la mandibule en CLI, les moules d'études sont fabriqués et montés sur un articulateur pour vérifier l'occlusion. Maintenant le patient doit consulter le chirurgien qui fera les préparations finales pour la chirurgie.

Si le chirurgien a besoin d'arcs chirurgicaux (21x25 ou 19x25 acier avec posts soudés entre chaque dent), ils doivent être préparés 6 à 8 semaines avant la chirurgie.



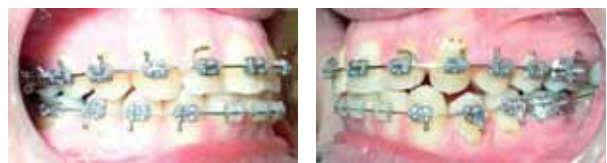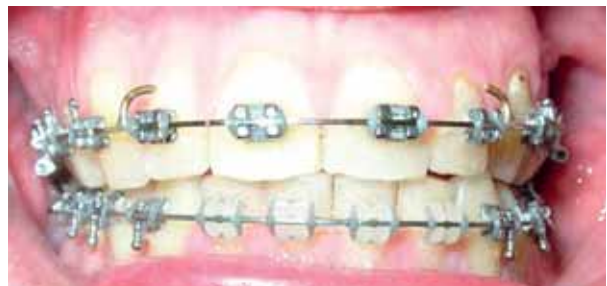Mandibule "normale"  Mandibule propulsée en avant 



Mandibule « normale »  Mandibule propulsée en avant 

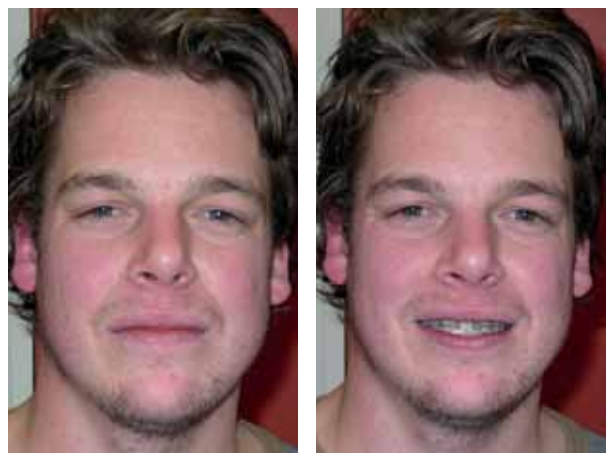MOIS 12

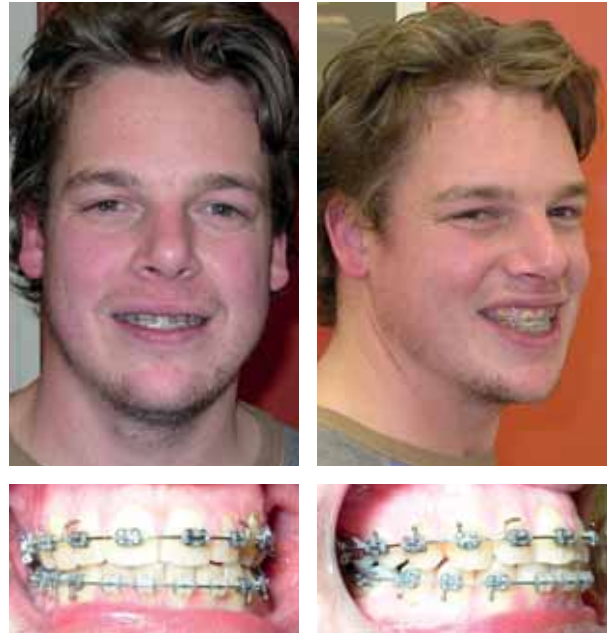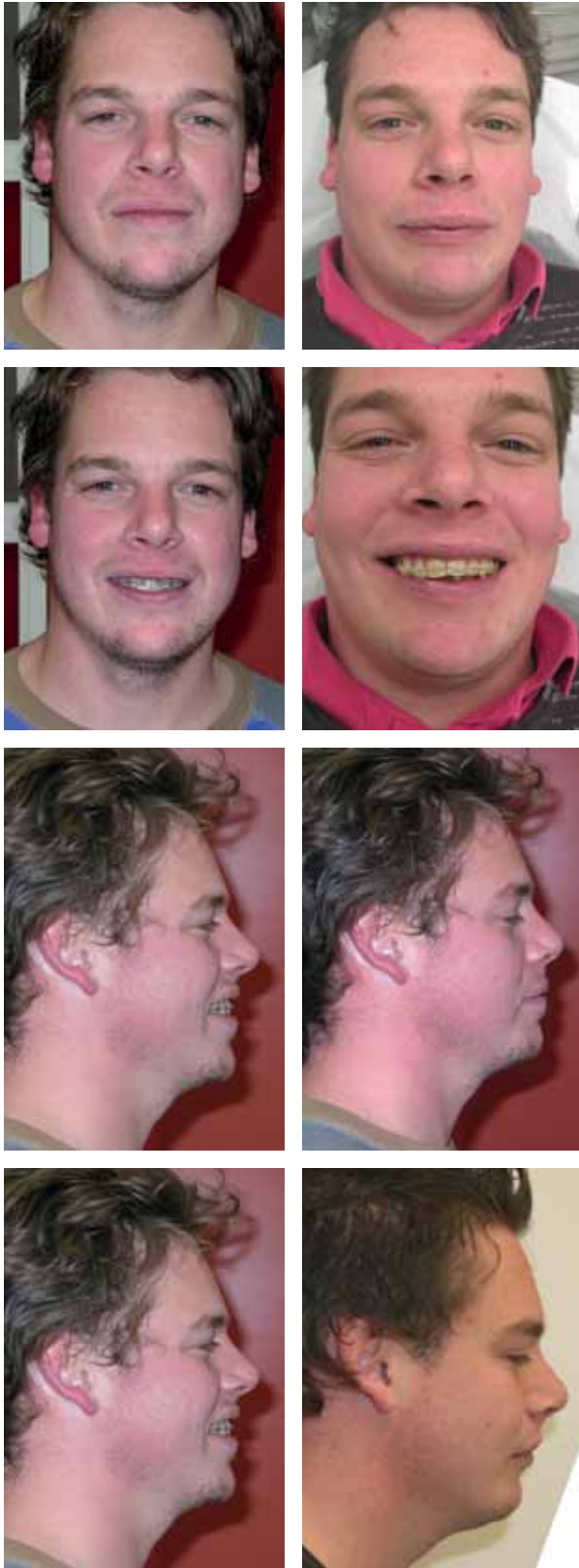Avancement chirurgical mandibulaire: l'ostéotomie sagittale bilatérale (OSB) du ramus a été réalisée. Fixation rigide (avec vis et plaques) est utilisée.



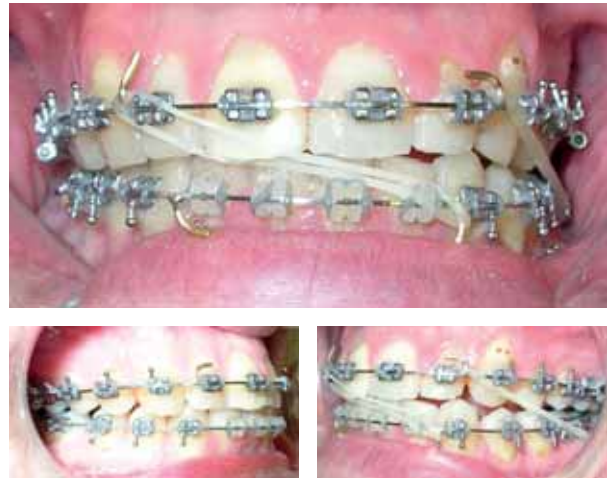MOIS 15

3 mois après l'intervention chirurgicale. Le maxillaire n'a pas été traité chirurgicalement.



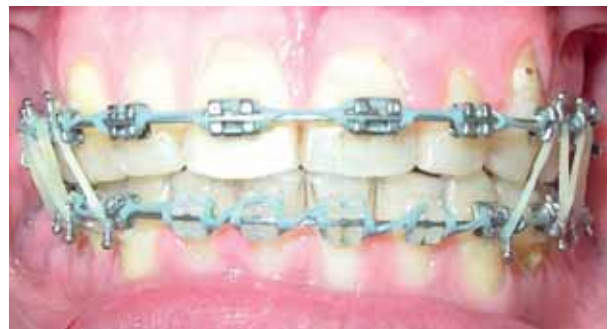

MAX & MAND: 19x25 acier posted. Commencement des finitions avec ELAS. Plus tard: rebracketing.



MOIS 17... APRÈS REBRACKETING

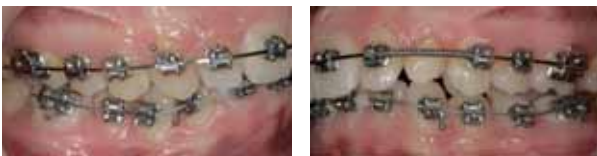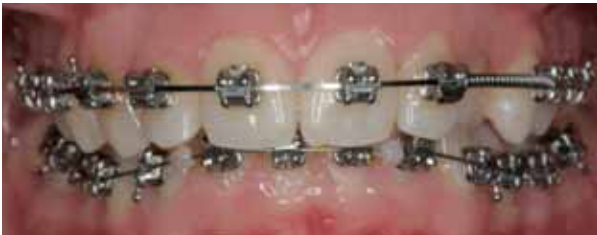MAX et MAND: 19x25 TA NiTi avec CH L-L M_I à M_I.
 Engrainement avec ELAS delta, 4mm, 24/24.
 Arcs coupés du côté distal de 23 & 34.



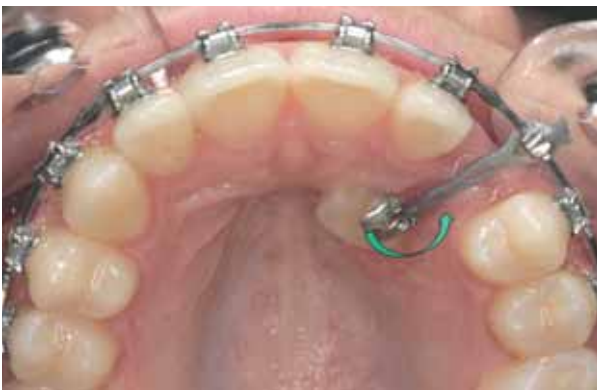MOIS 5

MAX: L'espace pour 23 doit être adéquat:

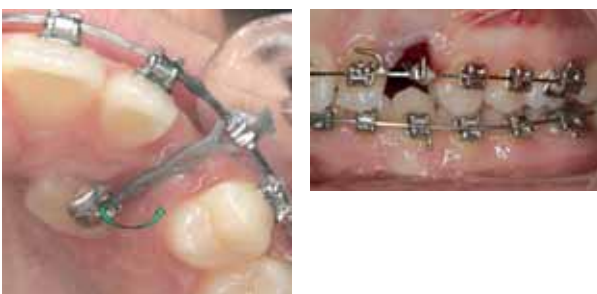19x25 acier, ressort-O NiTi 010x030 pour 23. Dans 6 à 8 semaines 23 sera découverte chirurgicalement et l'attache chirurgicale y sera collée.

**MOIS 8**

19x25 acier avec crochet à sertir pour y attacher un élastomère (chainette) jusqu' à l'attache chirurgicale.

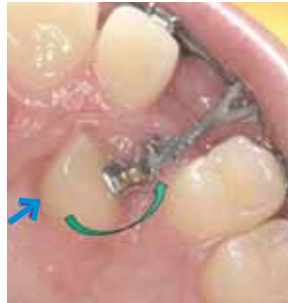

23 se déplacera avec un mouvement disto-vestibulaire et une rotation distale.

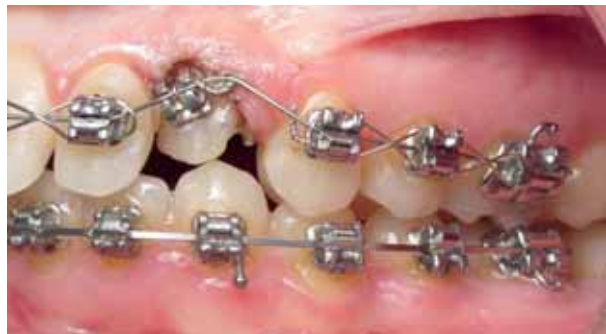**2 MOIS PLUS TARD...MOIS 10**

Aujourd'hui, on enlèvera l'attache chirurgicale et on la remplacera avec une clavette collée sur la surface vestibulaire

de 23 (la flèche bleue). L'élastomère va conférer un vecteur de force en rotation et vers le crochet, donc la dent va se déplacer et se détourner 180°.

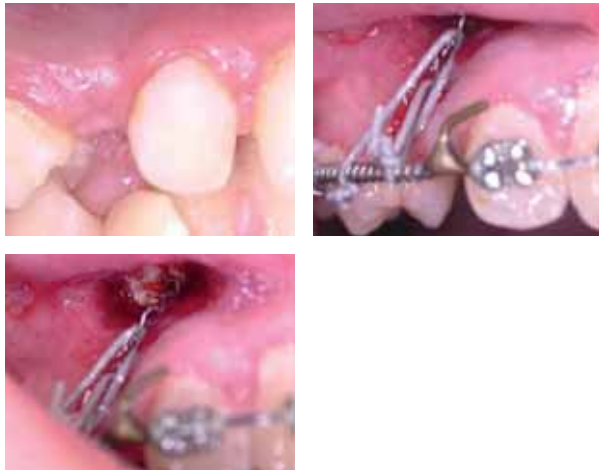**MOIS 14**

23 est détournée. Dès que 23 était bracketable, elle a été bracketée. Arc 14 TA NiTi est lié avec une ligature métallique. Après 2 mois, on peut continuer à niveler.



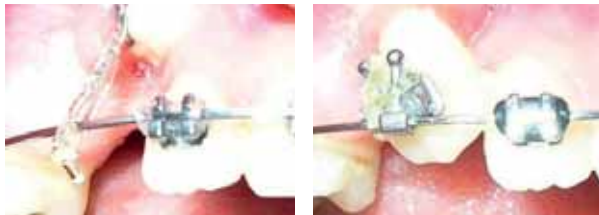Cas: Adolescente. 13 incluse du côté vestibulaire

MAX: 19x25 acier avec un ressort-O en place. L'espace est adéquat pour découvrir 13 avec « une fenêtre ». Laisser le ressort-O sur l'arc. Un *filament élastomérique* est attaché à 13 et passé autour de l'arc et le ressort, puis lié. Le filament doit être tiré de façon très tendue. 13 est tirée avec un vecteur disto-vestibulaire (pour éviter 12).

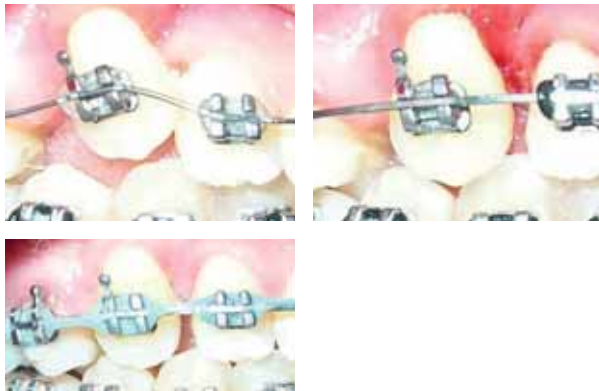

2 MOIS PLUS TARD...

MAX: 19x25 acier. Une clavette est attachée à la 13. Un filament élastomérique est tiré/lié de façon très tendue de la clavette à l'arc. Le fil doit être changé toutes les 2 à 3 semaines. ♡

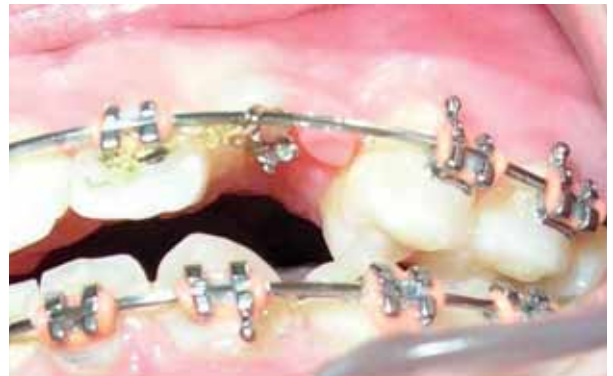
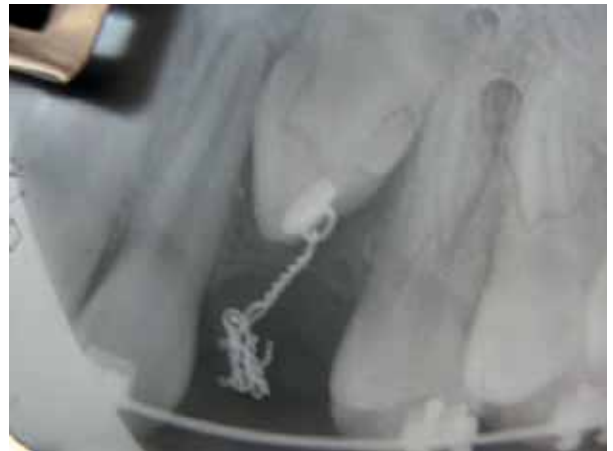
MAX: Finalement, 13 est bracketée et nivelée. ♡ ♡

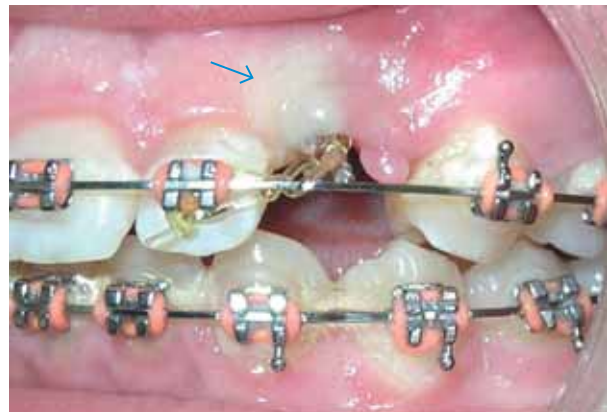

CAS: 23 incluse

MAX: 19x25 acier. Le filament élastomérique doit être tendu. Il est accroché au fil de l'attache, passé autour de l'arc et lié avec assez de force pour déplacer la dent.



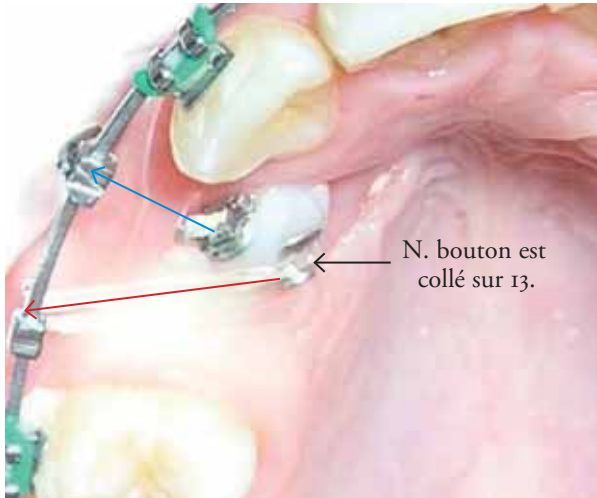
Le fil élastomérique doit être si tendu que la gencive en « devienne blanche ».



Cas: 13 est incluse côté palatin

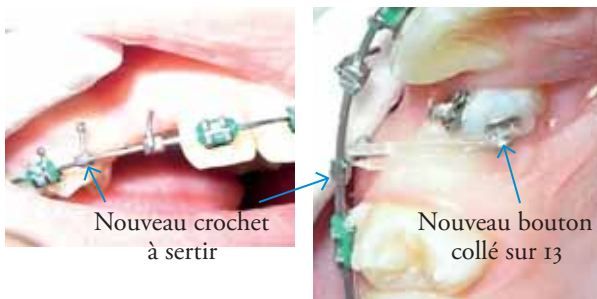
Flèche bleue: le vecteur de force original de l'attache originale. Malheureusement 13 a été tiré contre le côté lingual de 12 et ne peut plus bouger.

Flèche rouge: N. vecteur avec le CH L-L.

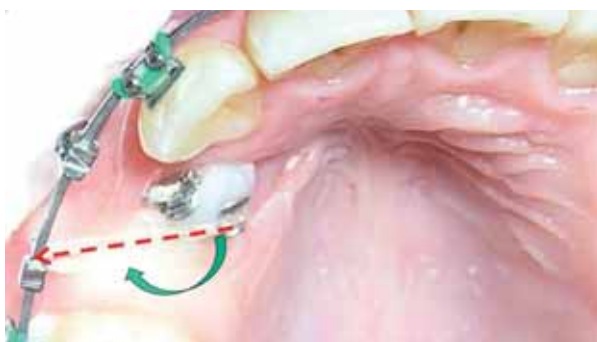

Changement de vecteur de force

19x25 acier. Aujourd'hui: un N. attachement, un bouton, est collé sur la surface vestibulaire véritable de 13 et un N. crochet à sertir est placé sur l'arc (placé plus vers la distale). Puis une chaînette est étirée (très tendue) entre le bouton et le crochet.

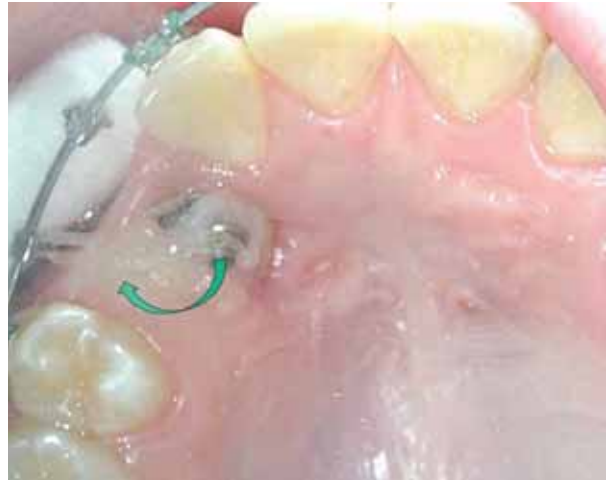

Ce set-up donne un vecteur de force disto-vestibulaire pour que la 13 évite la 12 et tourne 180° pendant qu'elle se déplace vers sa position finale.



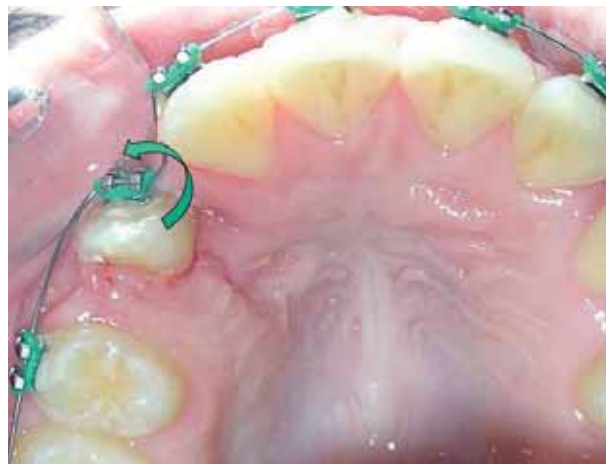
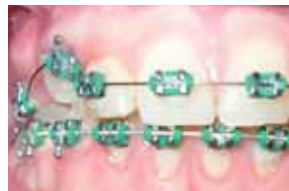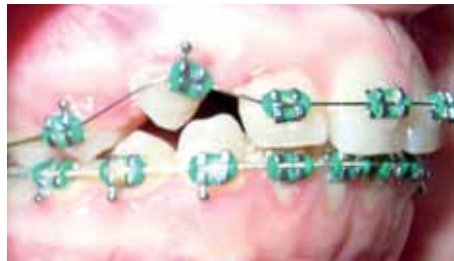2 SEMAINES PLUS TARD:

13 s'est déplacée distalement pour éviter 12 et s'est tournée en même temps.



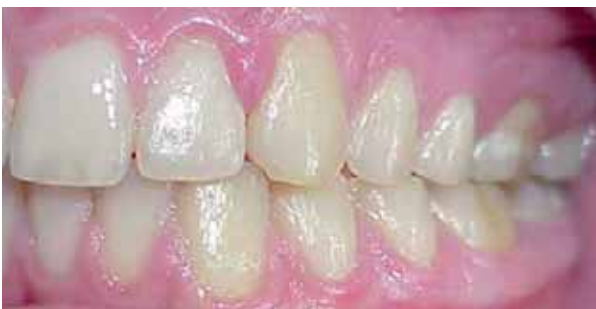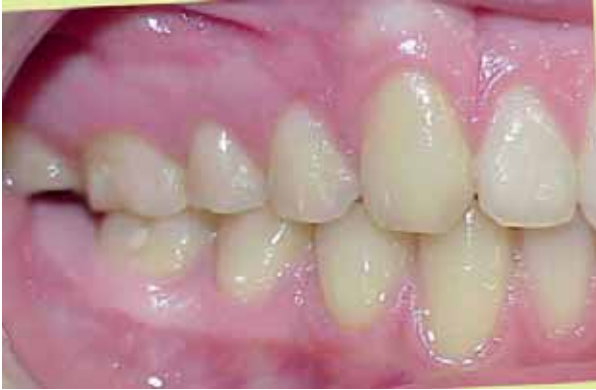2 MOIS PLUS TARD BRACKETING DE 13

Commencé nivellement avec 16 TA NiTi. Il y a assez d'espace pour redresser 13.



2 ANS APRÈS L'ENLÈVEMENT DE L'AD:

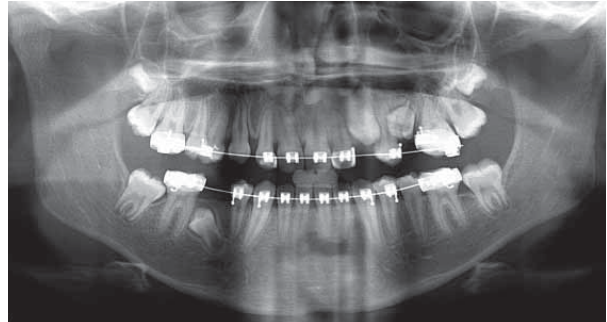
la gencive autour de 13 est en bon état.

**Cas: Prémolaire 45 incluse**

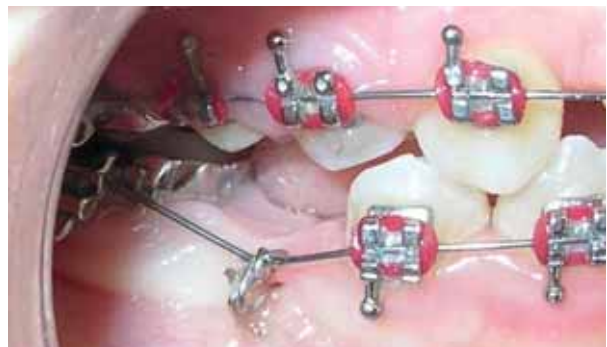Pour voir le cas complet, voir Chapitre 16/16 (premier cas)



Radio Panoramique pour vérifier l'éruption de 45. Une attache est placée chirurgicalement sur 45.

**MOIS 16**

Une ligature métallique de « l'attache » passe à travers de la gencive et est enroulé et serré autour de l'arc 16 TA NiTi. L'arc 16 fléchit, ce qui donne une légère force de ~60gr à la 45.

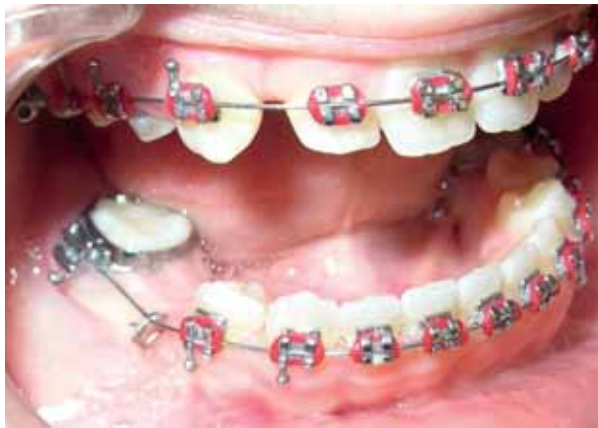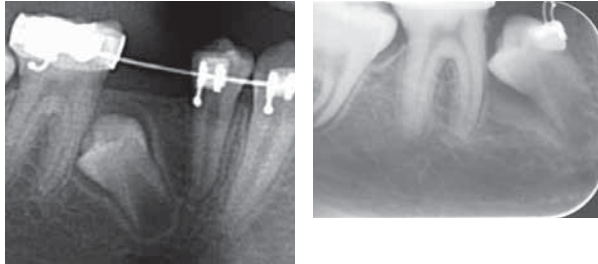


2 MOIS PLUS TARD.... MOIS 18

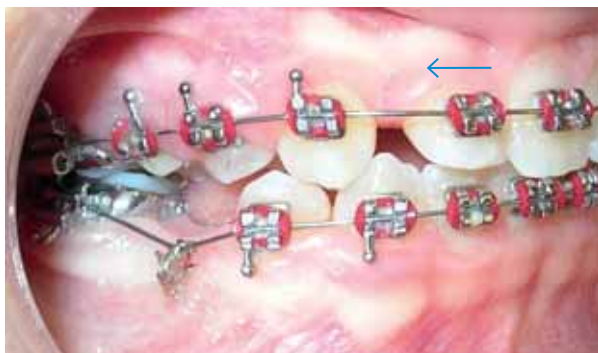44 commence déjà à se déplacer avec cette légère force de l'arc 16 TA NiTi.

Avant chirurgie ▼

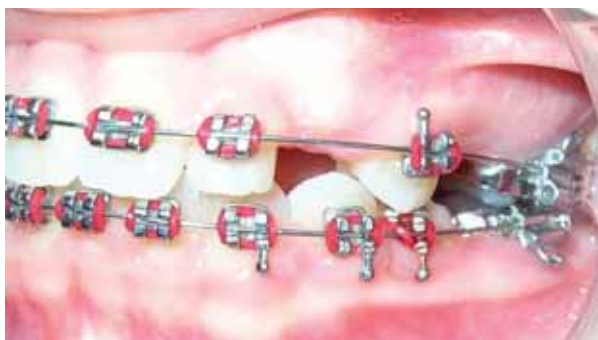2 mois après chirurgie ▼



2 mois après chirurgie ▲

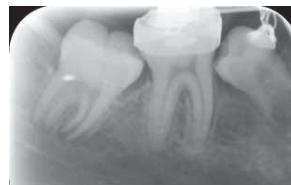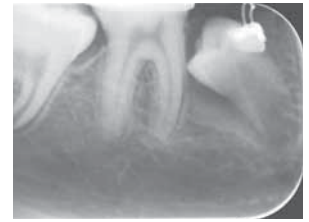
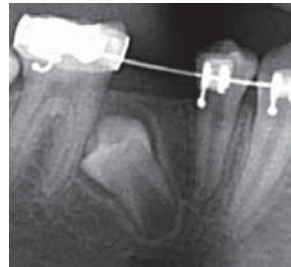


Chaque visite, le fil métallique est resserré autour de l'arc pour en réactiver la force.



Mois 16 ▼

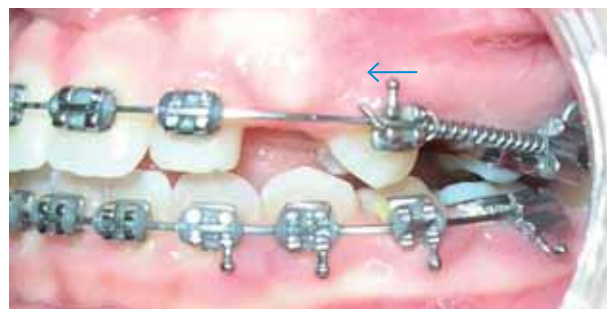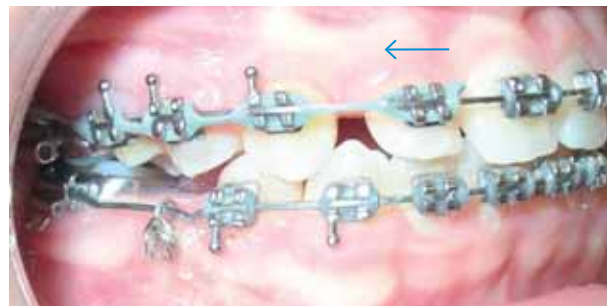
Mois 18 ▼



Mois 19 ▲

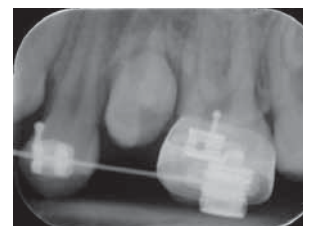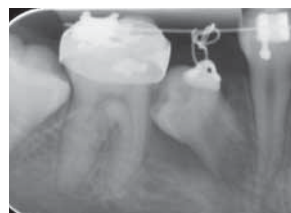MOIS 20

45 commence à percer.



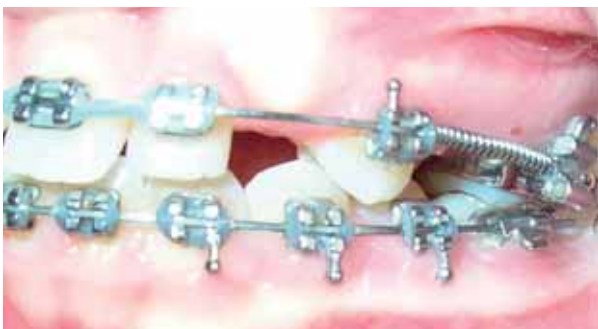
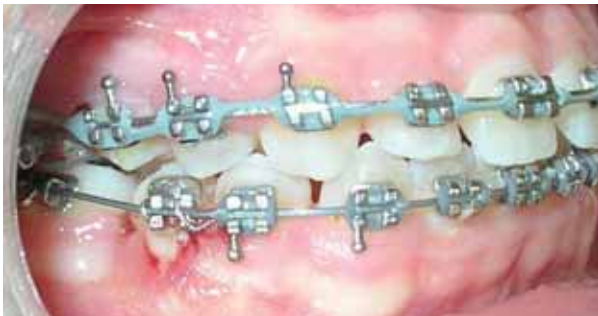MAX: 19x25 acier, CH L-L de 16 à 12. Ressort-O pour 25 qui perce la surface.

MAND: 20x20 TA NiTi. 45 approche la surface.

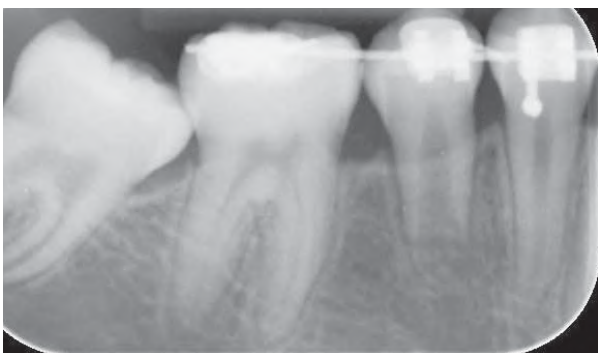
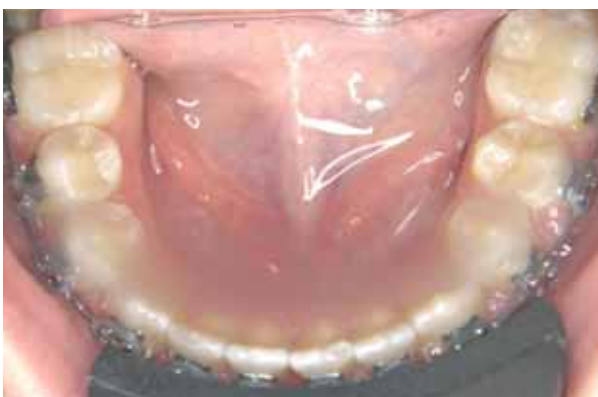

MOIS 22

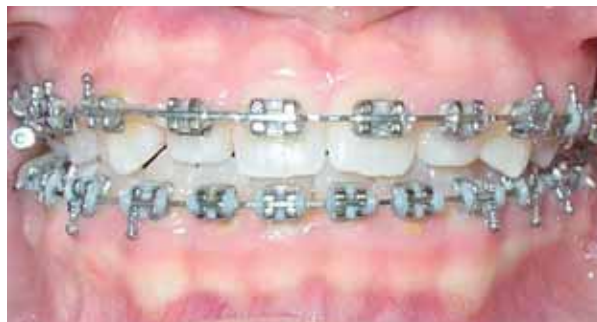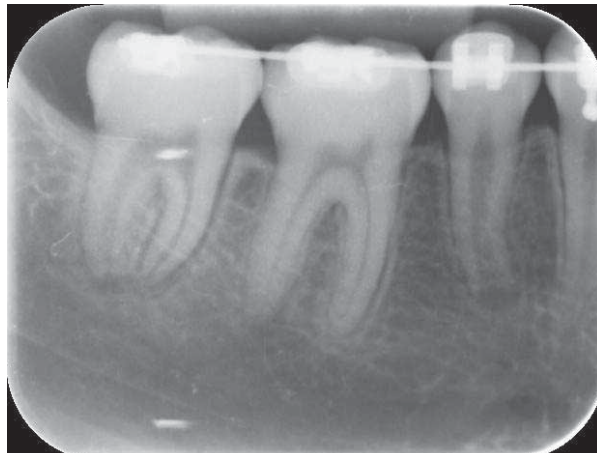45 est bracketée et ligaturée à l'arc 16 TA NiTi.

**MOIS 23**

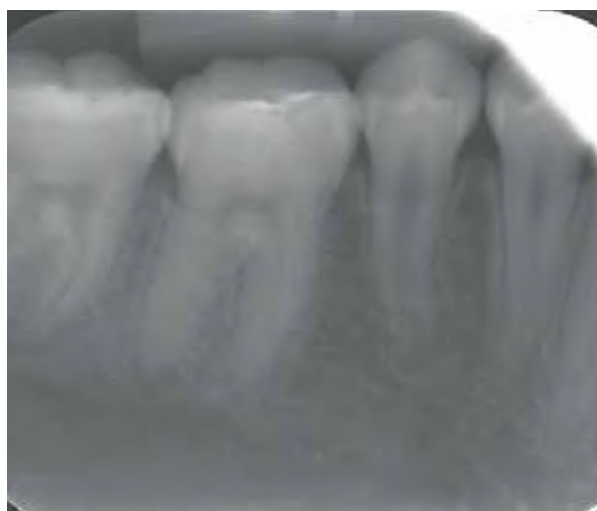
MAND: la bague de 46 est enlevée et remplacée par un tube molaire collé pour permettre l'éruption de 47. La racine de 45 continue a se former.

**MOIS 27**

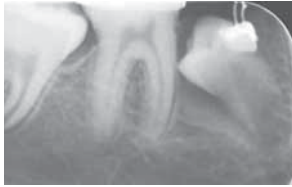
La racine de 45 continue a se former.



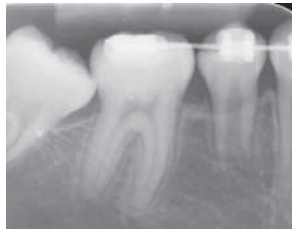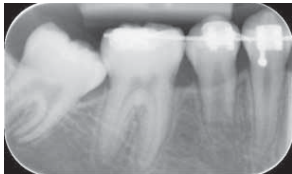
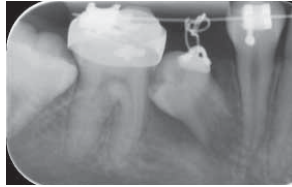Mois 30: L'apex de 45 est fermé: le traitement est bien réussi.



Mois 18 ▼



Mois 20 ▼

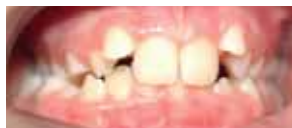
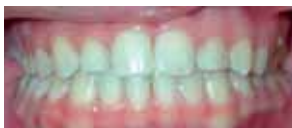
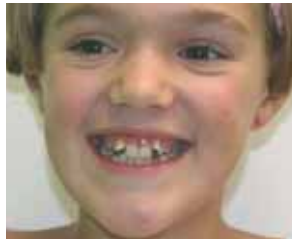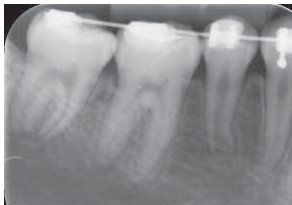Mois 23 ▲

Mois 24 ▲

Mois 27 ▼

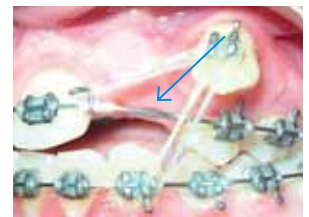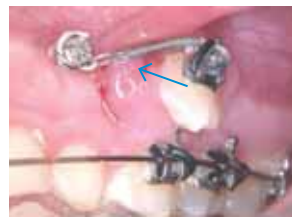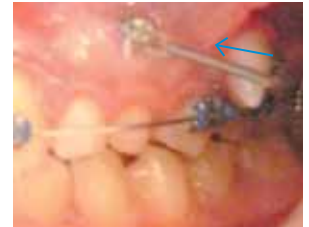
Mois 30 ▼



**Cas: adolescent, 13 ans.
22 agénétique. 23 ectopique
et située distalement de 24**

Pour voir le cas complet, voir Chapitre 25 (dernier cas).

Mois 2 ▼

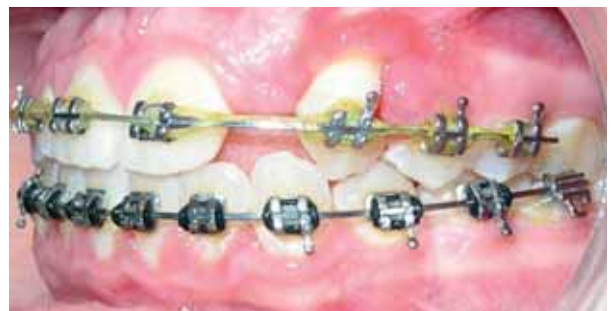
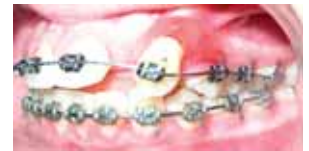
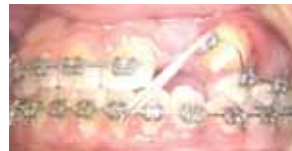Mois 3 ▲

Mois 6 ▲

Mois 8 ▼

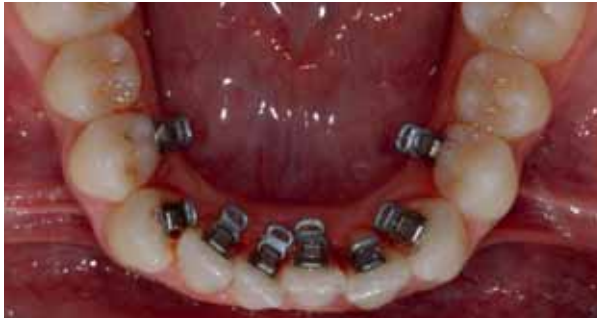Mois 11 ▼



Mois 13 ▲

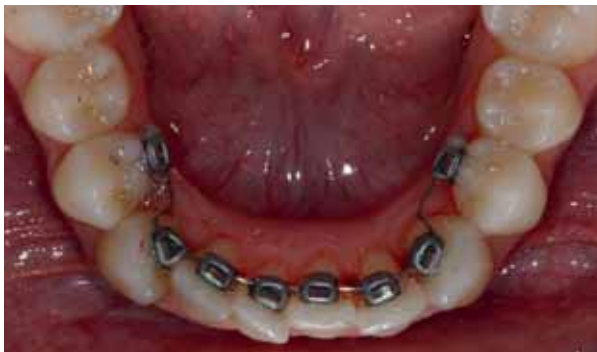Les brackets doivent déjà avoir les ligatures *Slide* accrochées aux ailettes gingivales avant leur collage.

Une fois en bouche il est facile de placer l'arc et de fermer les ligatures.



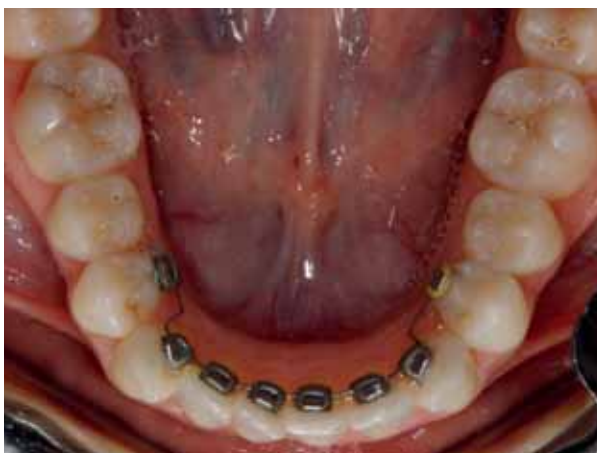Placer 12 NiTi rabattu du côté distal de 34 et 44 (pour éviter que l'arc glisse trop dans les gorges). Fermer les ligatures. Laisser travailler l'arc durant 2 mois avant de commencer le stripping. ♥

Le but est d'aligner le segment antérieur sans changer l'occlusion. Pour stabiliser l'occlusion postérieure, les P1s et les P2s peuvent être provisoirement ancrées ensemble avec une composite pour orthodontie.



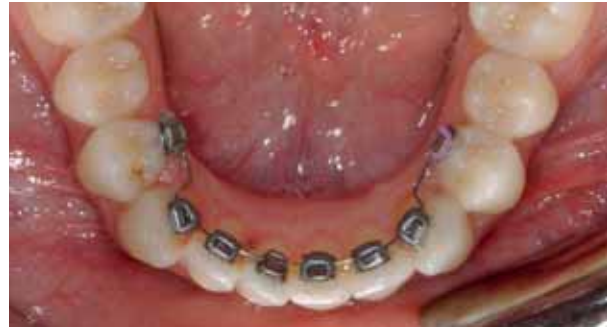2 MOIS PLUS TARD:

Commencement du stripping. Les ligatures *Slide* peuvent rester en place pendant 3 à 5 mois.



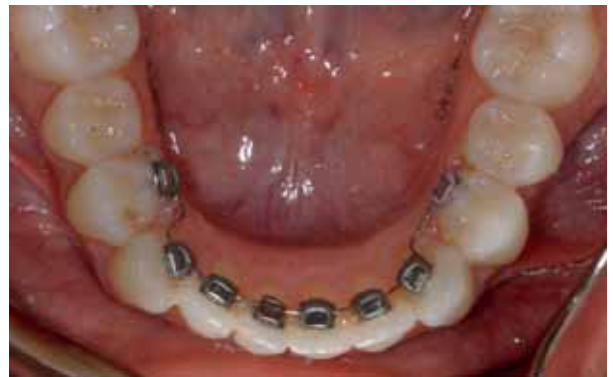MOIS 3

N. 14 NiTi. Stripping.

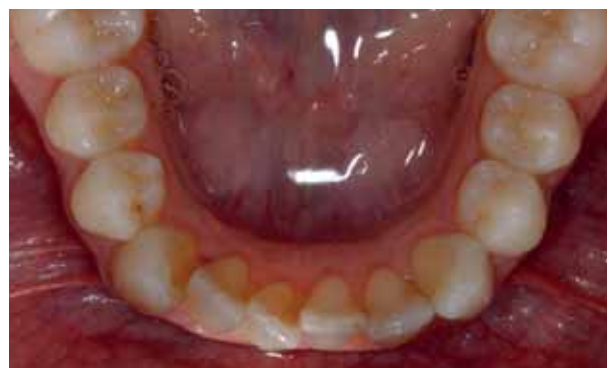

MOIS 5

Léger stripping.



Début



CHAPITRE 28

WORKSHOP 9: L'UTILISATION DES COURBES DE FINITION 'STEP-UP, STEP-DOWN' ET 'STEP-IN, STEP-OUT'

Les courbes de finition: les marches (Step-up, Step-down) sont utilisées pour l'engrainement des dents, soit d'une dent ou de plusieurs. Pour un engrainement correct, il faut employer des arcs rectangulaires NiTi, de préférence 19x25. Ils sont moins rigide que les arcs en acier et ils confèrent un moment de couple qui maintient le torque dans le bon sens pour prévenir une inclinaison linguale de la couronne qui pourrait se produire avec les petits arcs ronds en acier.

En utilisant une 'pince pour faire des marches' (Step pliers) ces marches (steps) peuvent facilement et rapidement être faites sur un arc NiTi ou même sur un arc TA NiTi sans que celui-ci se déforme.

Une variété de pinces est disponible avec des marches de plusieurs hauteurs: les plus communes sont de 1mm, .75mm, .5mm et de .25mm. {Une pince avec une marche de 3mm est utilisée pour courber les arcs d'ingression et pour faire les courbes de champignons dans des arcs linguaux}.

Mieux vaut faire les marches sur l'arc hors de la bouche. Ainsi on peut vérifier si elles sont correctes avant de ligaturer l'arc dans les brackets.

Avec quelques essais, on peut apprendre l'orientation correcte de la pince pour faire les 'steps' dans le bon sens.

Pince dans l'orientation correcte pour faire un 'Step-down bend' (une marche vers le bas). Arc 19x25 TA NiTi.

La pince est tenue parallèlement à l'arc.

Step de .75mm.



Tourner la pince de 180° pour compléter la marche.



Une marche (step-down) de .75mm



Une courbe 'Step-down' de 1mm



Tourner la pince de 180° pour compléter la marche.



'Step-in/out': une marche linguale-vestibulaire utilisée pour corriger une dent dans le sens vestibulo-lingual. De préférence travailler avec des arcs NiTi ronds ou carrés (16, 16x16 or 18x18). Mais ces steps sont également possibles sur un arc 19x25 NiTi.

La pince est tenue/positionnée à 90° de l'arc pour faire une courbe dans le sens vestibulo-lingual.

1. Faire une marche de type 'step-up'



2. La pince est avancée sur l'arc, retournée/inversée, et une marche de type 'step-down' est faite.



En train de faire une marche de type 'Step-down'. ▲

Une marche de type 'Step-down'. ▼

Résultat: une marche 'Step-out' de 1mm. ▼




Marche de .75mm, 'Step-out' : marche vestibulaire

1. Faire une marche de type 'step-up'



Une marche de type 'Step-up' de .75mm.



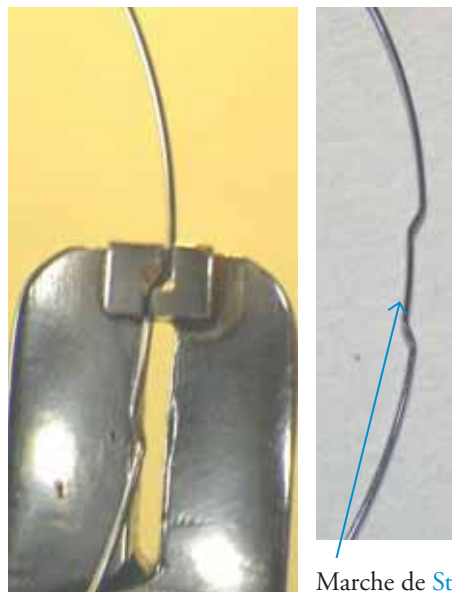

2. La pince est avancée sur l'arc, retournée/inversée, et une marche de type 'step-down' est faite. ▣



Les marches 'Step-out' de 1mm et .75mm complétées. ▲

Step-in bend: comme la marche Step-out, mais en ordre inverse.

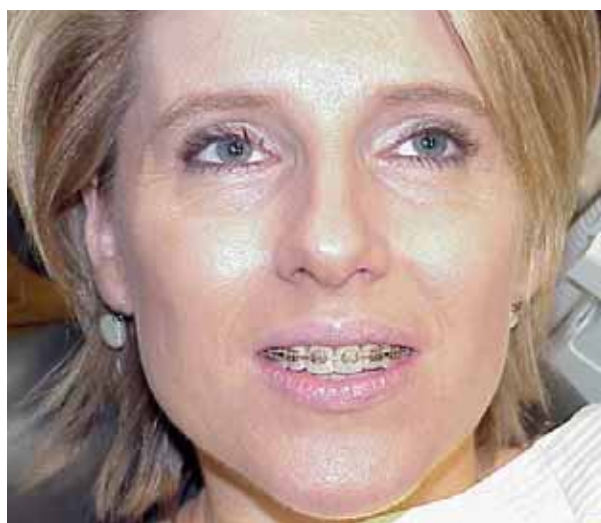1. Une marche de type 'step-down' est faite.
2. La pince est avancée sur l'arc, retournée/inversée, et une marche de type "step-up" est faite.



Marche de Step-in de .5mm.

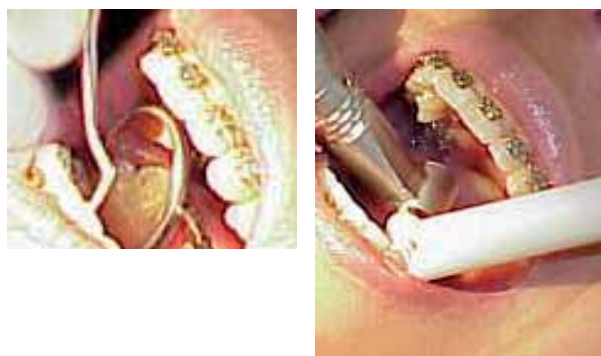CHAPITRE 29

ENLÈVEMENT DES BRACKETS ET BAGUES, PLACEMENT D'UN FIL DE CONTENTION FIXE, ET PLACEMENT DES PLAQUES DE CONTENTION AMOVIBLES « HAWLEY »

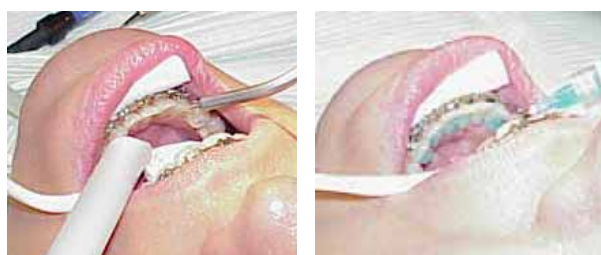

Contention: arc lingual fixe de 3 à 3 ou de 4 à 4

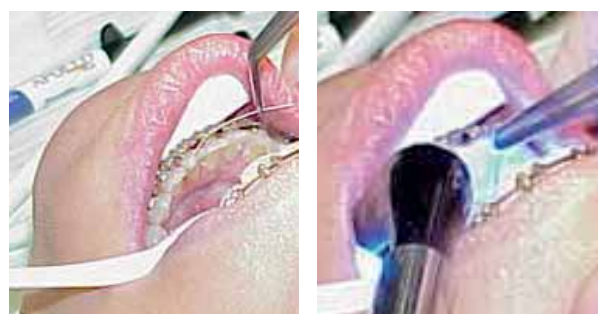
Nettoyage des surfaces linguales : 3 à 3 ou 4 à 4. ▼



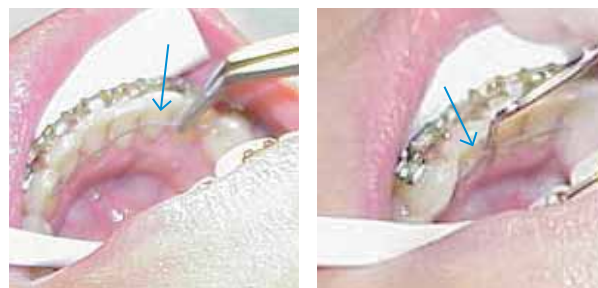- Rinçage, séchage, isolement et etching des surfaces linguales.
- Après une minute: rinçage, séchage, isolement pour faire le collage.



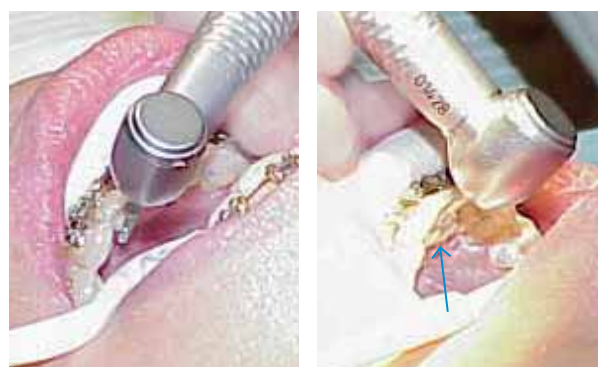
Couper un fil de contention sans mémoire à la longueur correcte (de 3 à 3), le placer contre les dents. Utiliser une composite photopolymérisable permanente et coller une dent après l'autre.



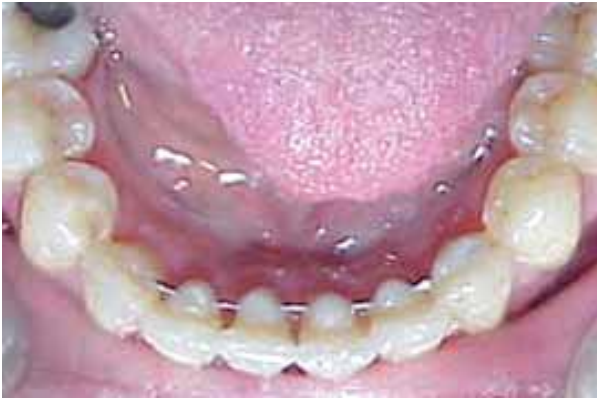Avant d'appliquer primer et composite, l'arc peut être contourné légèrement autour de chaque dent avec une pince.



- Polir/contourner les surfaces des plaquettes de composite. (La plaque de Hawley reposera sur ces marches). ▼



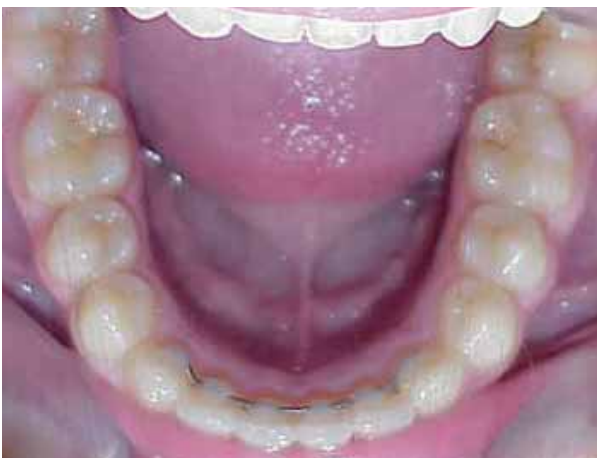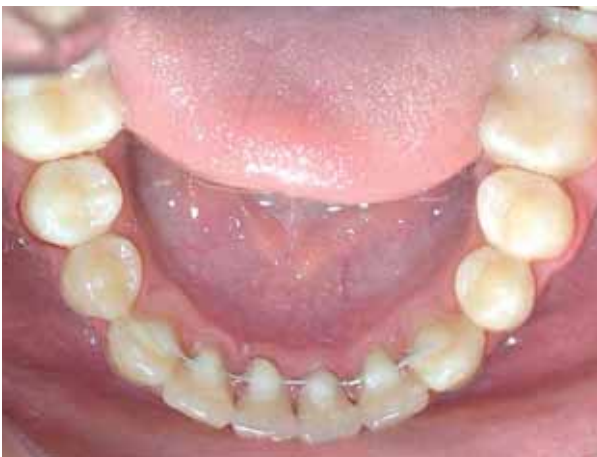La plaque de contention Hawley finira au-dessus des plaquettes de composite et de l'arc.



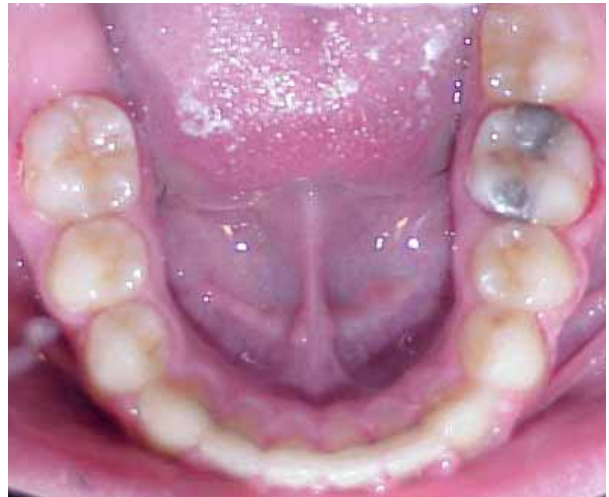Arc lingual avec « clef » préparé pour placement avec système indirect (fabriqué auparavant par le labo). ▼



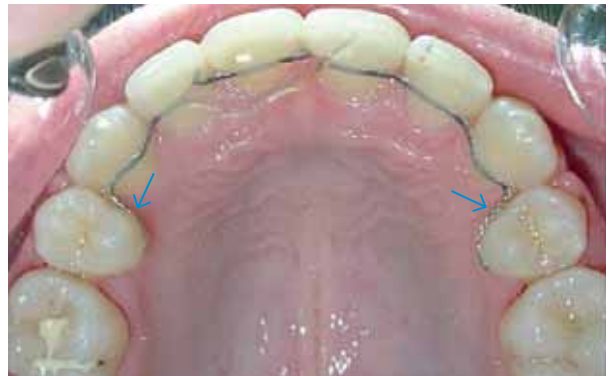Exemples de fils de contention sans mémoire collés avec une composite permanente. ▼



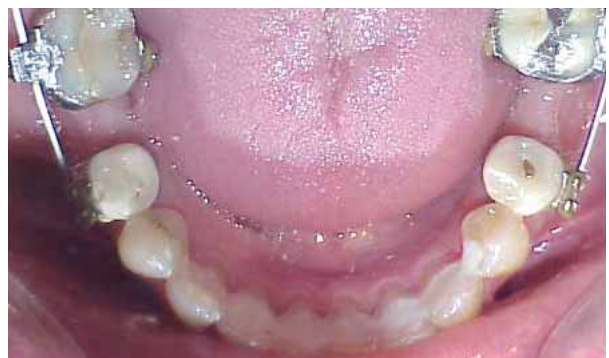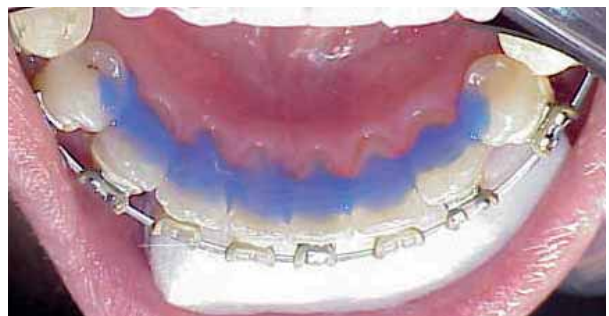Un fil de contention très plat, avec composite. ▼



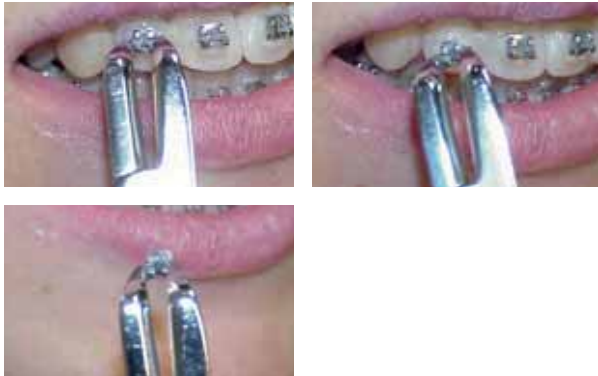Fil de contention sans mémoire de 24 à 14. ▼



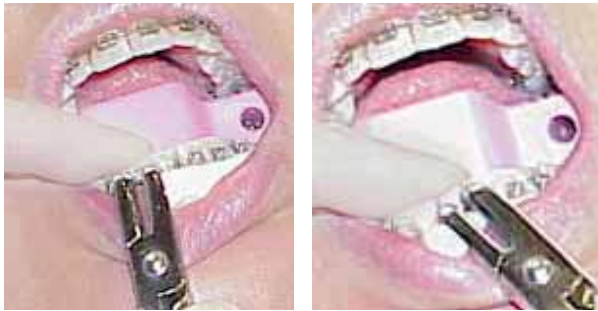Fil de contention en fibre de verre et composite de 34 à 44. ▼



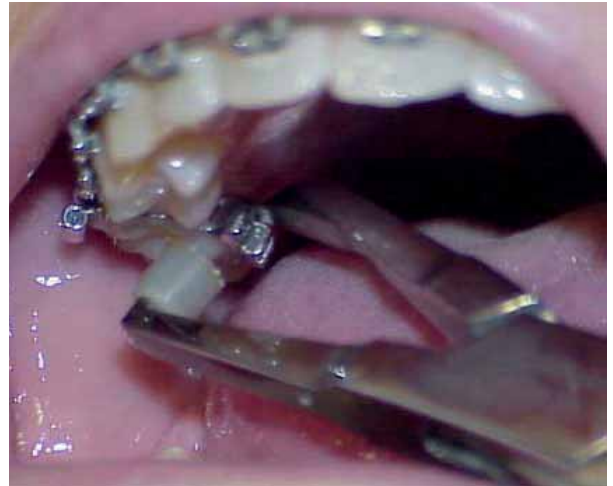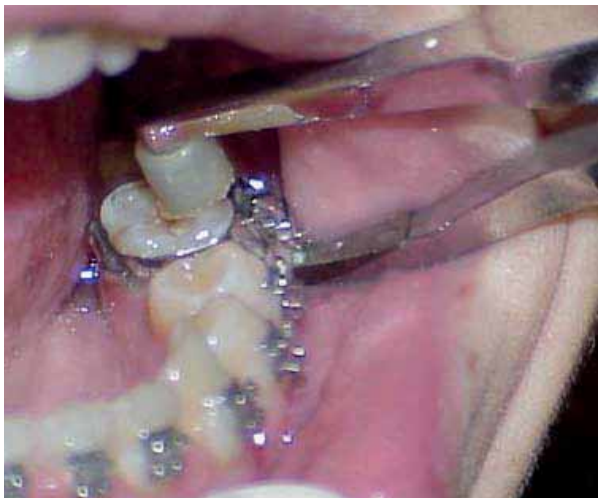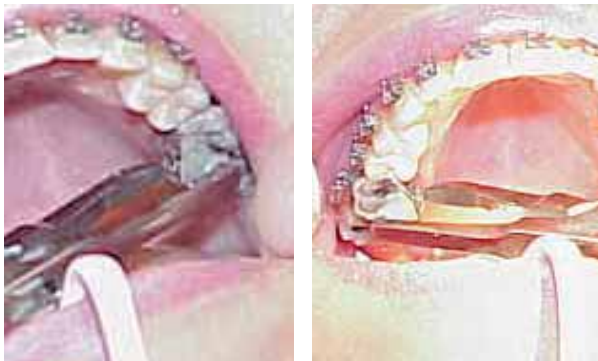- Utiliser la Pince pour enlever les brackets.



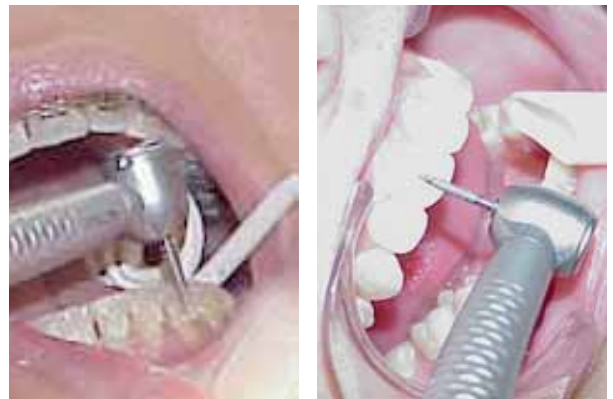Pour le confort du patient: « stabiliser » la dent avec la pression d'un doigt.



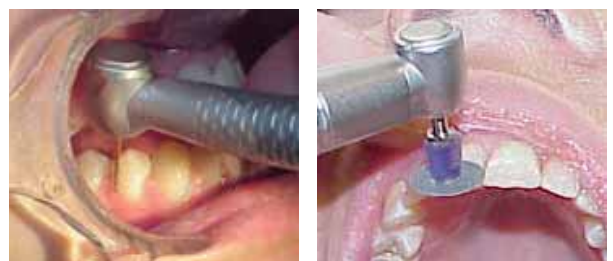
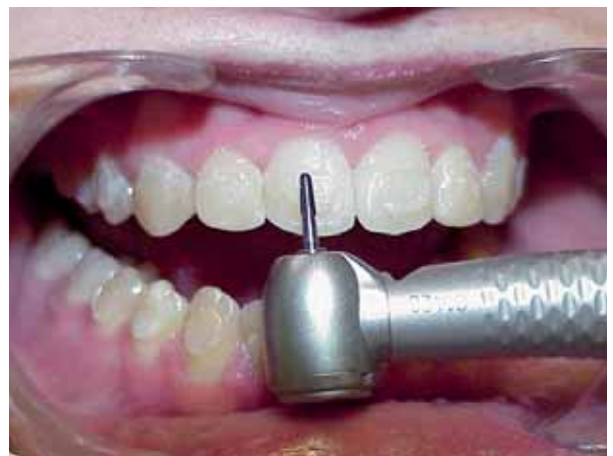Pour débaguer: Utiliser la Pince pour enlever les bagues.

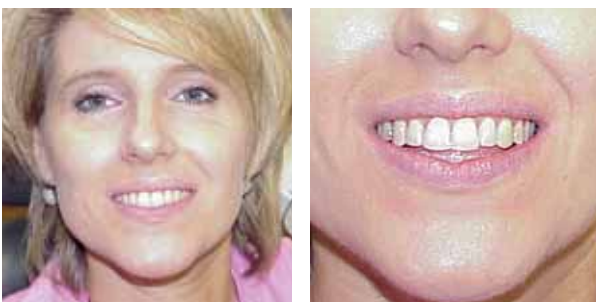
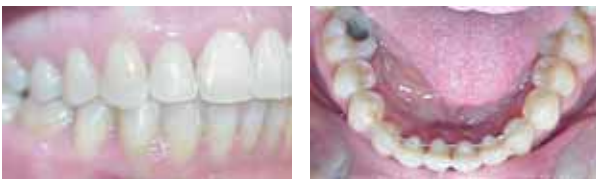
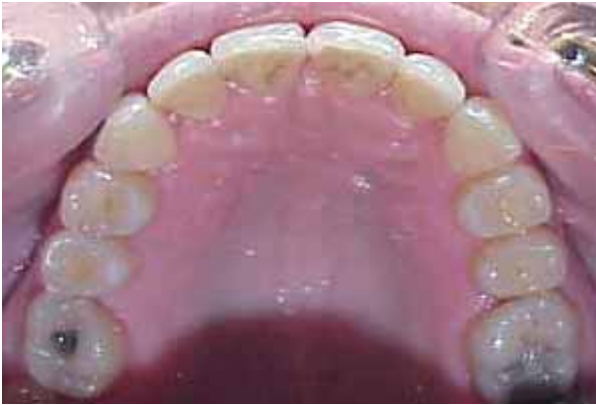- Finitions: avec fraises diamantées, carbides, disques de finition.

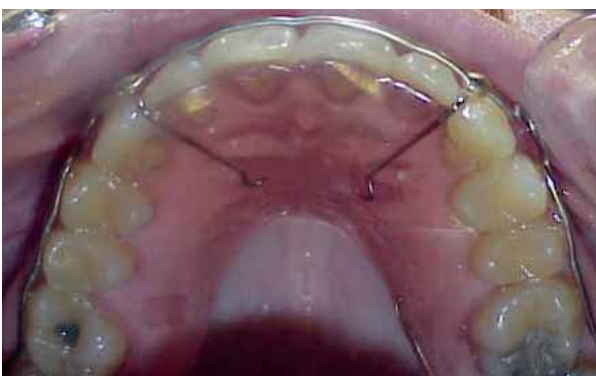

Les fraises et les disques à polir sont utilisés avec de l'eau.



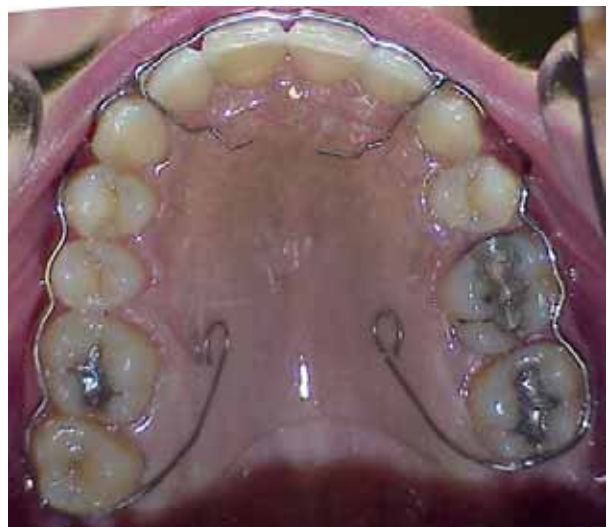
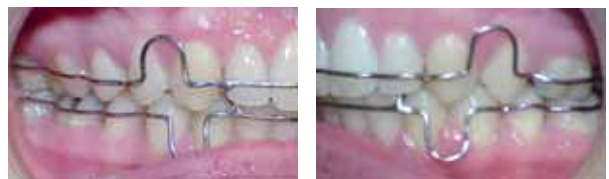
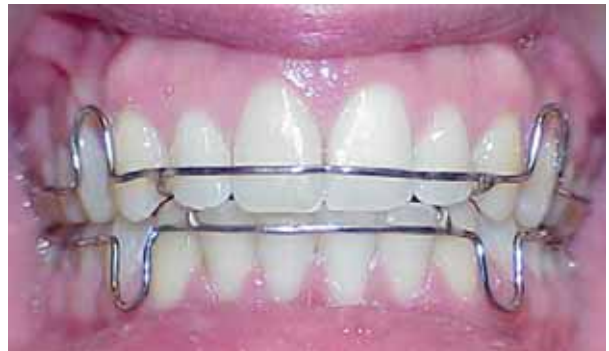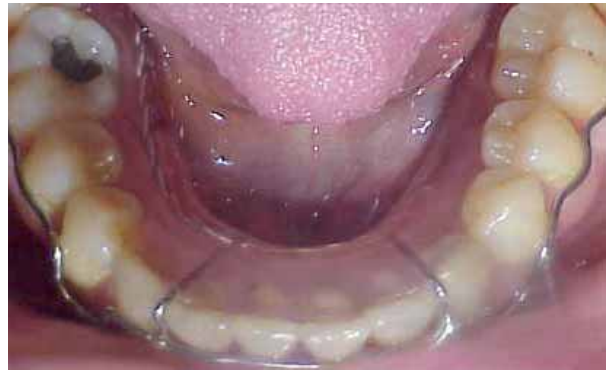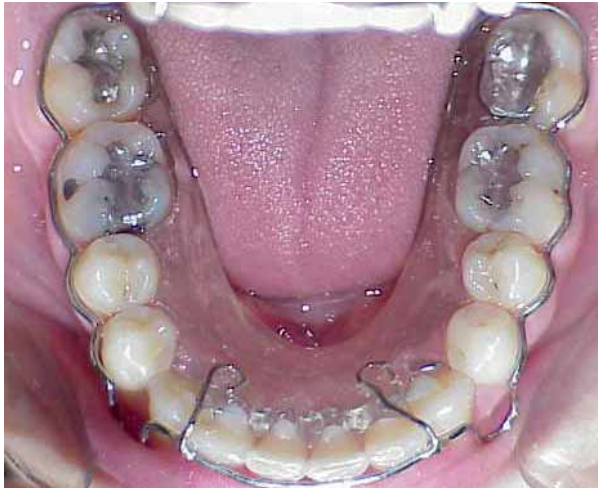Plaques de contention "Hawley Wrap-around". ♥



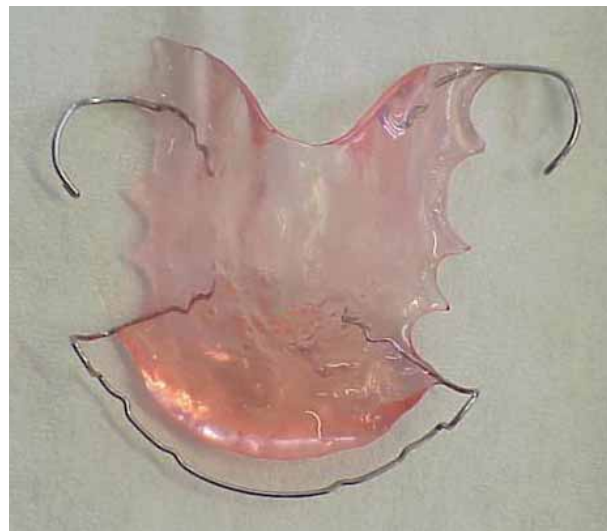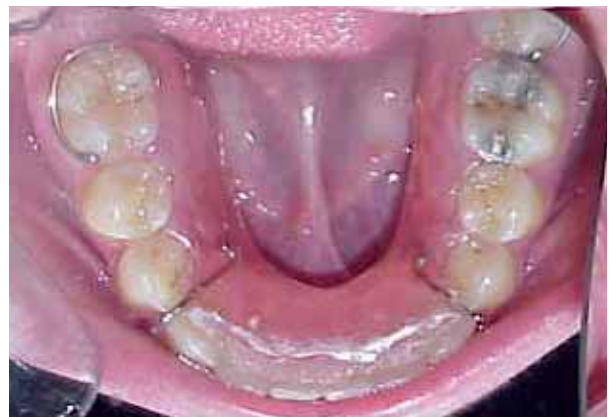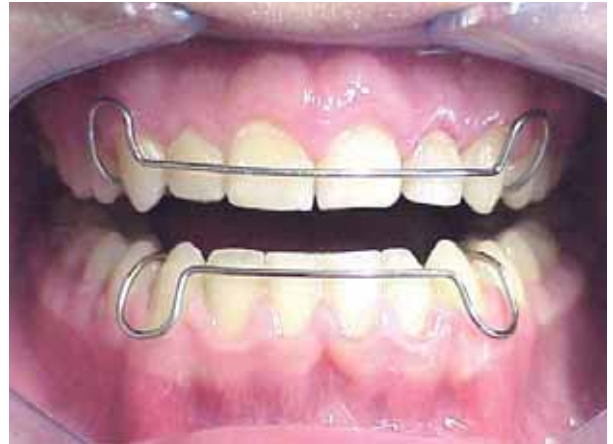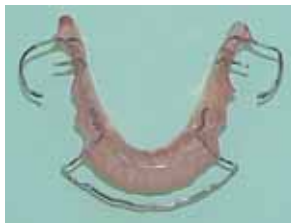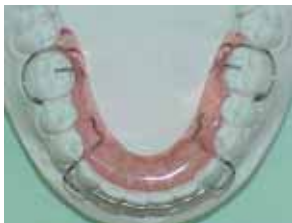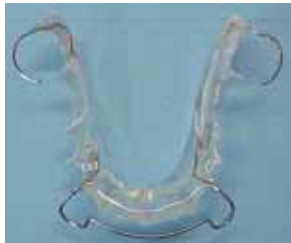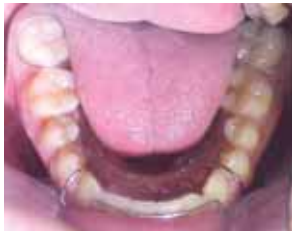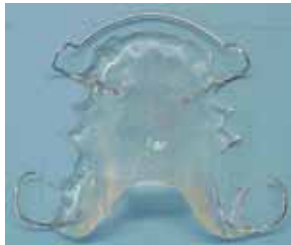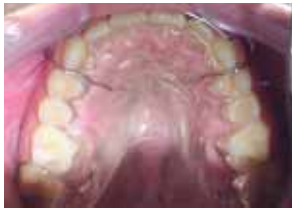Plaques de contention *Hawley Wrap-around* : toutes les dents sont stabilisées pour éviter rotation, mais les dents postérieures sont libres pour s'engrainer (très important pour la stabilité à long terme).

Par contre, *les gouttières de contention* ne permettent pas l'engrainement postérieur. Elles sont moins durables et doivent être remplacées plus fréquemment.

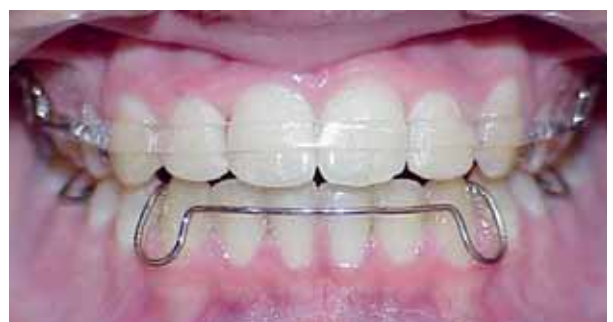


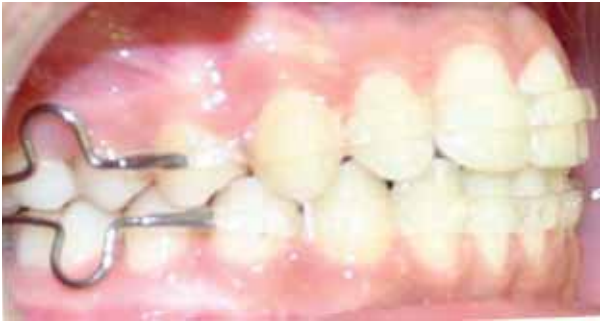
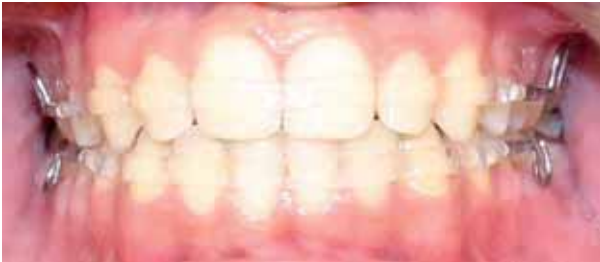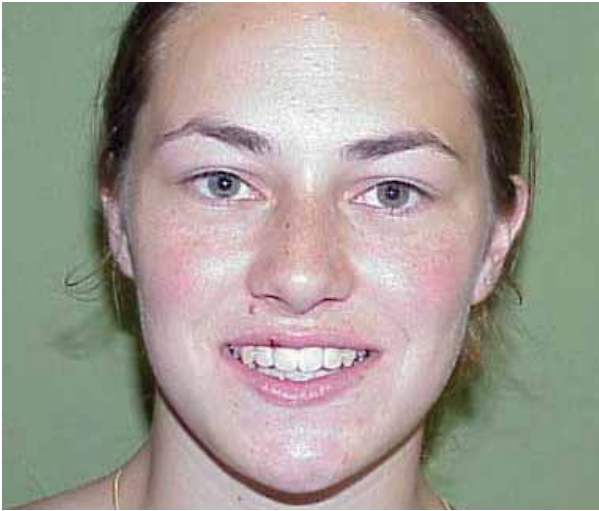Plaques de Hawley standard. ■ ■



Plaque « QCM » et plaque « Hawley standard ». ♥





QCM: Plaque esthétique.

